FACULTÉ DE MÉDECINE SAINT-ANTOINE - PARIS

ANNÉE 1971

N° 24

THÈSE

pour le

DOCTORAT EN MÉDECINE

Diplôme d'État

par Brigitte ROSSIGNOL

née le 7 novembre 1945 à PARIS (12e)

Présentée et soutenue publiquement le

CONTRIBUTION A L'ÉTUDE DES ASCITES CHYLEUSES DE L'ADULTE A PROPOS DE DEUX OBSERVATIONS PERSONNELLES

Président : M. CONTE, Professeur

FACULTÉ DE MÉDECINE SAINT-ANTOINE - PARIS

ANNÉE 1971 N°

THÈSE

pour le

DOCTORAT EN MÉDECINE

Diplôme d'État

par Brigitte ROSSIGNOL

née le 7 novembre 1945 à PARIS (12e)

Présentée et soutenue publiquement le

CONTRIBUTION A L'ÉTUDE DES ASCITES CHYLEUSES DE L'ADULTE A PROPOS DE DEUX OBSERVATIONS PERSONNELLES

Président : M. CONTE, Professeur

UNIV.
LEIDEN
BIBL.

UNIVERSITE DE PARIS VI

FACULTE DE MEDECINE SAINT-ANTOINE

-:-:-:-:-:-

Professeurs titulaires :

MM.	ANDRE R.	Hématologie
	BRISSAUD H.	Pédiatrie
	BROCARD R.	Médecine
	BUGNARD L.	Biophysique
	CAROLI J.	Médecine
	CERBONNET G.	Chirurgie
	CHERIGIE Ed.	Radiologie
	CHIGOT P.L.	Chirurgie infantile
	CONTE M.	Médecine
	DAGUET L.	Bactériologie
	DEBRAY J.	Médecine
	FLABEAU F.	Chirurgie
	GERBEAUX J.	Thérapeutique
	GOSSET J.	Chirurgie
	HUGELIN A.	Physiologie
	LAPLANE R.	Pédiatrie
	LELORIER G.	Obstétrique
	LOEPER J.	Médecine expérimentale - Immunologie
	LOYGUE J.	Chirurgie
	MAROIS M.	Histologie
	MERGER R.	Obstétrique
	MILHAUD G.	Biophysique

.../...

MM.	NICK J.	Neurologie
	ORCEL L.	Anatomie Pathologique
	PERRAULT M.	Médecine
	POLONOVSKI Claude	Pédiatrie
	POLONOVSKI Jacques	Biochimie
	RICHET G.	Néphrologie
	WOLFROMM R.	Médecine

Professeurs sans chaire

-:-:-:-

MM.	CHALUT J.	Radiologie
	CHAPUT A.	Stomatologie
	GIRARD F.	Physiologie
	GOLVAN Y. J.	Parasitologie
MM.	LESTRADET H.	Pédiatrie
	PICARD J.	Biochimie
	ROUX CH.	Embryologie

Maîtres de Conférences

-:-:-:-:-:-

MM.	AKOUN G.	Médecine
	ARDAILLOU R.	Physiologie
	BAUX S.	Chirurgie
	BITKER M.	Urologie
	BOURY G.	Chirurgie
	BRICOUT F.	Bactério. Virol.
	CATINAT J.	Médecine
	CHEYMOL G.	Pharmacologie
	CHOUARD Cl.	O. R. L.
	CLOAREC M.	Médecine
	CONTAMIN F.	Médecine
	COSCAS G.	Ophtalmologie
	DAUTRY P.	Chirurgie
	DELIGNE P.	Anesthésiologie
	DOYON D.	Radiologie
	DRY J.	Médecine
	DUHAMEL G.	Hématologie
	FOUET P.	Thérapeutique
	GAUTIER H.	Physiologie
	GUILMET Cl.	Anesthésiologie
MM.	GUIRAUDON G.	Anatomie
	HERMAN D.	Médecine
	HUGUET Cl.	Chirurgie
	JACQUILLAT Cl.	Hématologie
	LASFARGUES G.	Pédiatrie
	LEVY V. G.	Médecine
	MALAFOSSE M.	Chirurgie
	MENSCH J.	Biophysique
	MERY J. Ph.	Néphrologie
Mme	MIGNON Fr.	Néphrologie
	PIERON R.	Médecine
	POULET J.	Médecine
	RAMPINI Cl.	Biochimie
	RICHARDET J.M.	Pédiatrie
	ROLAND J.	Anatomie Patholo.
	SALAT J.	Obstétrique
	SALMON Ch.	Hématologie
	SANTARELLI J.	Obstétrique
	WARGON H.	Médecine expéri.
	WEINMANN S.	Biochimie

Enseignants Associés

-:-:-:-:-

M. C. A. Associé - M. ELIAKIS Em. Médecine Légale

Enseignants Contractuels

-:-:-:-:-:-:-

A LA MEMOIRE DE MON GRAND-PERE
qui aurait tant voulu voir la fin de mes études

A MES PARENTS
qu'ils trouvent ici l'expression de ma profonde tendresse et de ma reconnaissance

A MES SOEURS ET A MON FRERE

A TOUTE MA FAMILLE

A CEUX QUI M'ONT AIDEE DANS LA REALISATION MATERIELLE DE CETTE THESE

A TOUS MES AMIS.

Digitized by the Internet Archive
in 2026

https://archive.org/details/IA41550415_0014

A MONSIEUR LE PROFESSEUR M. CONTE
Professeur de clinique médicale
à l'Hôpital Saint-Antoine
Médecin des Hôpitaux

qui m'a fait le grand honneur
d'accepter la présidence de cette
thèse

A MONSIEUR LE DOCTEUR P. LAMBERT

qui m'a inspiré le sujet de cette thèse et guidé dans son élaboration

qu'il trouve ici l'expression de ma très vive reconnaissance

A MONSIEUR LE DOCTEUR MARTEAU J.
qui m'a aidé pendant la préparation
de cette thèse

avec tous mes remerciements

P L A N

-:-:-:-:-:-:-:-:-:-:-:-

I - INTRODUCTION

II - RAPPEL ANATOMIQUE :

- Le système lymphatique
- Les lymphatiques du tube digestif
- Le canal thoracique

III - RAPPEL PHYSIOLOGIQUE :

- Formation de la lymphe
- Composition de la lymphe
- Débit lymphatique
- Circulation de la lymphe

IV - OBSERVATIONS

V - LES ASCITES CHYLEUSES :

- Pathogénie
- Diagnostic
- Intérêt de la lymphographie
- Classification

VI - LES ASCITES CHYLEUSES TRAUMATIQUES

VII - LES ASCITES CHYLEUSES AIGUES

VIII - LES ASCITES CHYLEUSES CHRONIQUES :

- Etiologie : affections malignes
  affections bénignes
- Ascites chyleuses et cirrhose
- Ascites chyleuses et pancréatite
- Ascites chyleuses et entéropathies avec perte de protéines

IX - CONCLUSION

-:-:-:-:-:-:-:-:-:-:-:-:-:-:-

INTRODUCTION

-:-:-:-:-:-:-:-:-

Longtemps regroupées avec d'autres ascites au sein des épanchements opalescents, les ascites chyleuses sont maintenant bien définies: c'est l'irruption dans la grande cavité péritonéale de la lymphe provenant de l'intestin grêle. Symptome d'affections diverses, elle traduit toujours une atteinte du système lymphatique, soit au niveau du canal thoracique, soit au niveau des gros troncs intestinaux.

C'est une affection connue depuis longtemps puisqu'on en retrouve des descriptions au 17e siècle, mais c'est une affection rare :

- Dans sa thèse de 1901, JOUSSET en relevait 102 cas publiés,
- NIX et coll. en 1957 n'en comptent que 179.
- KELLEY et BUTT écrivent en 1960 que sur 116 ascites ponctionnées à la "Mayo Clinic", 10 seulement étaient chyleuses.
- Un travail de CAROLI et coll., repris dans la thèse de WECHSLER en 1967, réunissait 18 cas.

Parmi les travaux Français récents citons encore ceux de :

- CARAYON et coll. et DUBOIS et coll. sur les ascites chyleuses traumatiques.
- TSAMOURIS à propose des ascites chyleuses aigues.
- ARVAY et PICARD et BISMUTH et coll. sur les images lymphographiques de ces épanchements.
- Enfin ceux de EVEN, PARAF et LOEWI, ROBERTI et coll. sur les ascites chyleuses chroniques.

La cause de ces ascites chyleuses, parfois évidente (compression d'un gros tronc avec rupture en amont) peut rester obscure

.../...

lorsque la lésion n'est pas visible macroscopiquement. Cette opposition dans les résultats de l'enquête étiologique est évidente au sujet des deux cas qu'il nous a été donné d'observer à un an d'intervalle :

- Pour l'un, la cause, classique et bien connue, fut rapidement mise en évidence : histiocytosarcome comprimant l'origine du canal thoracique.

- Pour l'autre, les investigations multiples et les constatations anatomiques n'ont permis que de soulever des hypothèses, aucune étiologie n'ayant pu être démontrée.

-:-:-:-:-:-:-:-

RAPPEL ANATOMIQUE

-:-:-:-:-:-

I. LE SYSTEME LYMPHATIQUE

Le système lymphatique, diverticule en cul de sac du système veineux, est présent à tous les niveaux du corps. Il prend naissance dans les tissus par des capillaires indentiques aux capillaires sanguins, tant par leur structure histologique (endothélium) que par les réseaux anastomotiques qu'ils forment.

A ce réseau capillaire font suite des vaisseaux lymphatiques dont la paroi est, comme celle des veines, composée de trois tuniques et munie de valvules. Sur le trajet de ces vaisseaux sont interposés les ganglions lymphatiques.

Enfin, ces vaisseaux se regroupent pour former les gros troncs collecteurs de structure indentique.

Ainsi toute la lymphe de la moitié inférieure du corps : lymphe des membres inférieurs, lymphe du petit bassin, lymphe de la paroi abdominale, lymphe des viscères abdominaux, est drainée par le canal thoracique.

II. LYMPHATIQUES DU TUBE DIGESTIF

Les vaisseaux lymphatiques de l'estomac, de la rate, du pancréas, de l'intestin grêle et du côlon, ainsi qu'une partie de ceux du foie, aboutissent aux ganglions placés le long de leurs vaisseaux sanguins. On distingue ainsi les chaînes ganglionnaires :

- de la coronaire stomachique,
- de l'artère splénique,
- de l'artère hépatique ,
- de la mésentérique supérieure,
- de la mésentérique inférieure.

.../...

Classiquement les vaisseaux efférents de ces différentes chaînes ganglionnaires se réunissent pour former le tronc lymphatique intestinal, racine du canal thoracique. En fait, ce tronc intestinal n'existe pas et les lymphatiques viscéraux se jettent, en partie dans les ganglions latéro et préaortiques et en partie, par l'intermédiaire d'un ou deux gros troncs, dans le canal thoracique à son origine ou dans un des troncs lombaires.

III. LE CANAL THORACIQUE

1° Origine

Le canal thoracique nait de la réunion des deux troncs lombaires. Ceux-ci, nés du plexus lymphatique abdomino-aortique, drainent donc la lymphe des membres inférieurs, du petit bassin, de la paroi abdominale et une grande partie de la lymphe viscérale.
Le niveau de cette origine est variable. D'après JDANOV, dans 71 % des cas elle est située entre le bord inférieur de D11 et de bord supérieur de D12. Pour VAN PERNIS la distribution est la suivante :

- 56 % à hauteur de L2
- 33 % à hauteur de L1
- 10 % à hauteur de D12

Très variable aussi est le mode de début du canal thoracique. Parmis les nombreuses possibilités JDANOV en décrit trois fondamentales :

- dilatation à l'origine du canal thoracique : 47 %
- absence de citerne à l'origine du canal thoracique et sur les troncs lombaires : 42 %
- absence de citerne à l'origine du canal, mais citerne sur un ou sur les deux troncs lombaires : 11 %.

La dilatation à l'origine du canal est de forme variable ; lorsqu'elle est ampullaire, elle constitue la citerne de Pecquet.

2° Trajet

De cette origine rétropéritonéale, le canal gagne le thorax où il est situé le long du bord droit de l'aorte. Le plus souvent unique, de 2 à 4 mm de diamètre, il peut être double ou triple sur tout ou partie de son trajet. Au cours de sa traversée du thorax, il reçoit les collecteurs des lymphatiques intercostaux.

3° Terminaison

Au niveau du cou, le canal thoracique reçoit la plus grande partie de la lymphe du membre supérieur gauche et de la moitié gauche de la tête, avant de se terminer :

- soit dans la veine jugulaire interne gauche (47,7%)
- soit dans le confluent veineux gauche (35,4%)
- soit dans la veine sous-clavière gauche (9,2%)
- soit dans la veine innominée (7,7%)

Cette terminaison se fait par une crosse de forme et de dimensions variables. Elle peut être simple ou double et posséder des valvules ou bien réaliser un véritable plexus s'abouchant dans les différents éléments du confluent veineux.

4° Anastomoses

Elles sont constantes, multiples, d'une importance considérable et se font avec :

- les lymphatiques intercostaux, broncho-pulmonaires,
- les veines péritonéales, lombaires, mésentériques, rénales, iliaques, intercostales et azygos.

5° Circulation collatérale

Elle est également constante et d'une grande importance. Elle comprend :

- des racines transdiaphragmatiques supplémentaires,
- des voies parallèles au canal thoracique, segmentaires ou en réunissant deux points éloignés.

.../...

CONCLUSION

Le canal thoracique qui draine la lymphe de toute la partie inférieure du corps, présente de nombreuses variations dans son origine, son trajet et sa terminaison.

Il contracte de nombreuses anastomoses, tant avec le système lymphatique qu'avec le système veineux. Une importante circulation collatérale existe à l'état normal, prête à suppléer toute défaillance du canal thoracique.

-:-:-:-:-:-:-:-

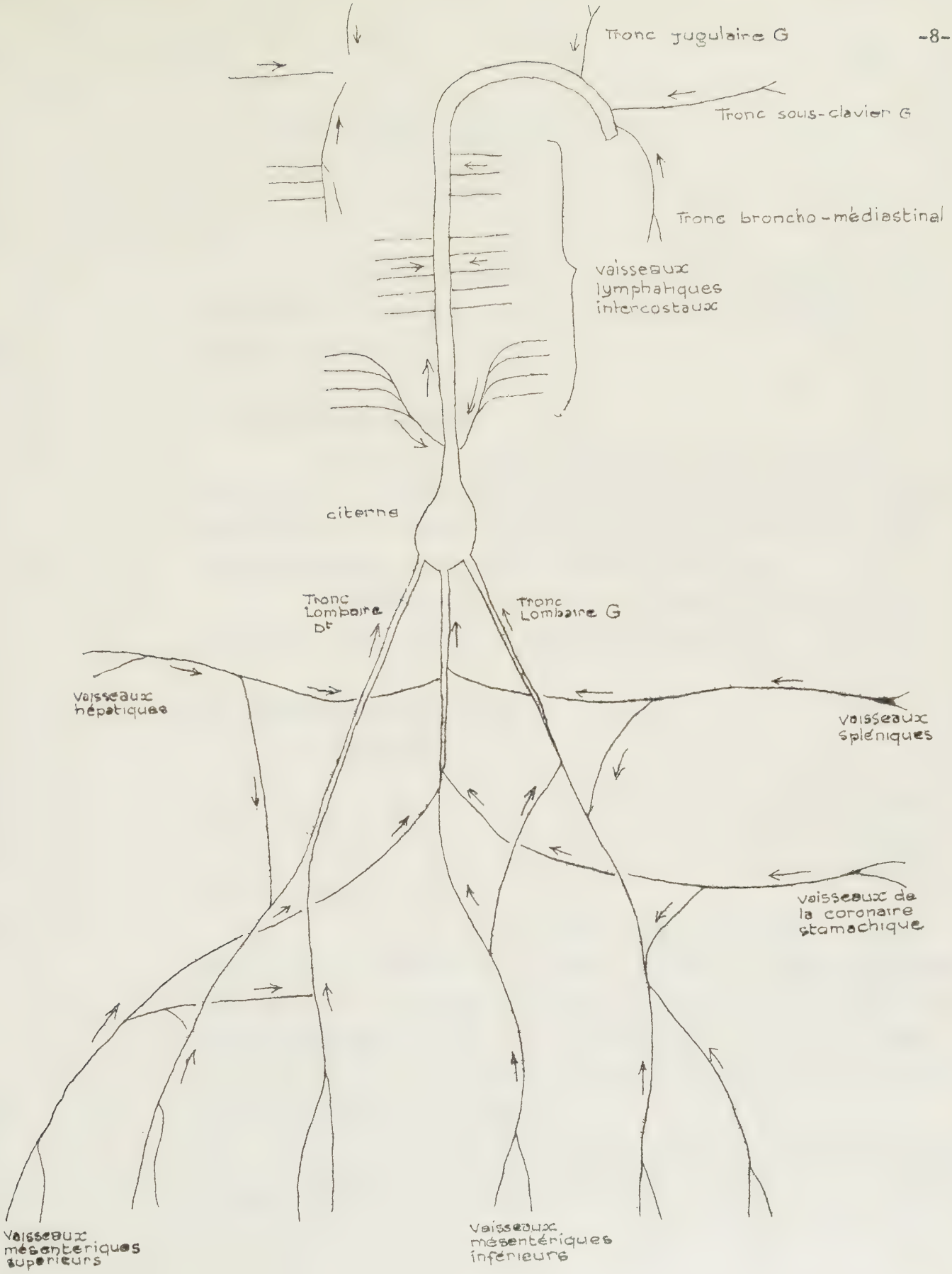

ANATOMIE DU SYSTEME LYMPHATIQUE CHEZ L'HOMME

RAPPEL PHYSIOLOGIQUE

-:-:-:-:-:-

Le système lymphatique : capillaires, vaisseaux et troncs collecteurs, véhicule la lymphe du milieu interstitiel dans le système veineux.

I. FORMATION DE LA LYMPHE

La lymphe se forme à partir des liquides interstitiels par simples échanges transpariétaux. Ceux-ci sont commandés par la composition des liquides interstitiels et la pression osmotique, mais ils dépendent aussi de la taille des molécules.

On conçoit donc facilement que selon les conditions locales, la composition de la lymphe sera différente.

II. COMPOSITION DE LA LYMPHE

1° Chimique

Elle dépend du territoire dont provient la lymphe ; dans l'ensemble elle est assez proche de celle du plasma sanguin :

- les électrolytes sont en quantité identique dans la lymphe et dans le sang,

- les protéines, dont le taux dans le canal thoracique est d'environ 40 g/l (donc inférieur au taux plasmatique), sont retrouvées en quantité beaucoup plus importante au niveau de la lymphe hépatique (60 g/l). La différence porte surtout sur l'albumine, en effet le foie synthétise toute l'albumine et seulement une partie des globulines sanguines.

- la différence de composition de la lymphe suivant son territoire d'origine est également évidente pour les lipides. En effet, seul le chyle (lymphe provenant de l'intestin) en contient.

.../...

Leur taux peut varier de 10 à 80 g/l et dépend de l'alimentation et de l'horaire des dosages par rapport aux repas : il s'élève après absorption de graisses. Par suite de cet apport important d'origine intestinale, la lymphe du canal thoracique contient de 1 à 3 g/l de lipides, composés de graisses neutres et de triglycérides émulsionnés sous forme de chylomicrons : ce sont eux qui donnent au chyle son aspect laiteux qui disparaît par adjonction de solvant des graisses.

- la lymphe contient en outre :
  - des enzymes
  - les facteurs de la coagulation synthétisés par le foie.

2° Cellulaire

On ne trouve dans la lymphe ni hématie, ni plaquette . Par contre, elle contient un nombre important de lymphocytes (de 2 000 à 20 000 par mm3) à qui elle sert de véhicule depuis les ganglions où ils sont formés jusque dans le sang circulant. (On note une baisse de la lymphocytose sanguine après ligature du canal thoracique).

III. DEBIT LYMPHATIQUE

Dans les conditions normales, la quantité de lymphe produite par 24 H. est de 2 à 4 litres : 1,38 cc/kg de poids et par heure pour Crandal et coll. Cette production n'est pas constante dans la journée : atteignant 4 cc/mn/kg après les repas, elle est pratiquement nulle la nuit.

En effet, la lymphe du canal thoracique provient pour 10 % des membres inférieurs, des reins, de la paroi abdomino-pelvienne et pour 90 % du foie et du tube digestif.

.../...

IV. CIRCULATION DE LA LYMPHE

La circulation dans le système lymphatique est lente, son sens : de la périphérie vers le système veineux, est conditionné par les valvules disposées le long des vaisseaux lymphatiques.

La progression de la lymphe se fait sous l'influence de plusieurs facteurs :

- les fibres musculaires lisses des parois seraient soumises à une influence nerveuse, qui entraînerait leur contraction et par là-même le cheminement de la lymphe.
- la différence de pression entre le système lymphatique (9 à 11 mm de mercure dans le canal thoracique) et les grosses veines thoraciques entraînant, avec les mouvements respiratoires, une véritable aspiration de la lymphe dans le thorax.
- le péristaltisme intestinal
- les contractions musculaires
- les battements artériels.

EN CONCLUSION

La lymphe, formée à partir des liquides interstitiels, a un rôle de véhicule et permet :

- de maintenir l'équilibre hydrique entre secteur interstitiel et secteur vasculaire,
- d'assurer le transport jusqu'au sang des graisses absorbées par l'intestin,
- de déverser dans la circulation générale les protéines synthétisées par le foie et les lymphocytes élaborés dans les ganglions lymphatiques.

-:-:-:-:-:-:-:-:-

OBSERVATION N°1

-:-:-:-:-:-:-:-:-:-:-:-:-

Monsieur D..... René, 62 ans, entre au Centre Hospitalier Intercommunal de Montreuil, le 24 avril 1967 pour "ascite".

Le début des troubles remonte au mois de Décembre 1968 où le malade commence à se sentir fatigué et constate une prise de poids avec augmentation de volume de l'abdomen. En janvier 1967, tandis que l'asthénie et le volume abdominal continuent de croitre, apparaissent des douleurs épigastriques et une sensation d'etouffement nocture. Le lavement baryté et le transit gastrique, alors pratiqués sont normaux. Devant l'absence de tout contexte éthylique et de tout autre signe de cirrhose, le malade est adressé à l'hôpital pour déterminer la cause de cette ascite.

A son entrée à l'hôpital, le malade est asthénique, son appétit variable, il ne présente ni diarrhée ni vomissement.

Aucun antécédent notable n'est retrouvé.

A l'examen :

- amaigrissement important contrastant avec un abdomen distendu (112 cm. de périmètre), à l'ombilic déplissé, mat dans sa totalité, avec une légère circulation collatérale.
- tachycardie à 100/mn avec dyspnée de décubitus.
- matité des deux bases à l'examen thoracique.
- les aires ganglionnaires sont libres.
- l'examen neurologique est normal.

Une ponction d'ascite est pratiquée et ramène un liquide blanc laiteux dont le caractère chyleux est confirmé par l'analyse

.../...

chimique et histologique : lymphocytes 90 %
lipides 11 g/l

Le malade est ponctionné de nombreuses fois ; le liquide se reproduit rapidement, est toujours chyleux, avec prédominance de lymphocytes et taux de lipides variant entre 10 et 17 g/l tandis que le taux des lipides sanguins (6,55 g/l) est normal.

Différentes explorations sont pratiquées :

L'urographie intra-veineuse, demandée devant une polyglobulie (5 800 000 hématies/mm3) inexpliquée et faite le 9 mai, montre un fonctionnement rénal et une morphologie calicielle normaux à gauche, une absence presque complète de sécrétion du rein droit dont les cavités ne sont représentées que par deux petites taches isolées.

Une lymphographie est pratiquée le 12 mai (Dr. TAQUET) dont le résultat est le suivant :

. sur les clichés du premier jour :

Il existe un blocage complet au niveau de L1 à gauche et de L2 à droite, aucune opacification du canal thoracique n'a pu être obtenue. Sur le flanc latéral gauche de L1-L2, on voit un assez gros vaisseau qui se termine de façon borgne. A droite, diffusion du produit de contraste en un mince lacis débordant largement dans les partie molles sur plusieurs centimètres. Cette diffusion est retrouvée également à la partie antérieure du segment rachidien lombaire à la hauteur de L3-L4 et de la partie moyenne de L2. On note d'autre part sur ces clichés, une forte concentration du produit opaque dans les ganglions iliaques.

. sur les clichés du lendemain :

On retrouve la diffusion du produit opaque dans les parties molles de la fosse lombaire droite. Celle-ci se présente sous l'aspect d'un piqueté beaucoup moins fin, s'étendant

.../...

plus en avant sur le cliché de profil et paraissant correspondre à l'effraction du produit de contraste dans le péritoine. L'aspect des ganglions est sensiblement normal dans la portion iliaque et la partie inférieure de la chaîne lombo-aortique. Au niveau de L3, hétérogénéité et effacement partiel des ganglions, avec absence totale de toute formation ganglionnaire opacifiée au dessus, faisant supposer l'envahissement du système lymphatique par un processus néoplasique. D'autre part, il n'y a pas de modification notable du squelette : la structure et la densité des corps vertébraux et de la ceinture pelvienne sont dans les limites du normal. A signaler cependant une légère arthrose vertébrale de même que l'existence d'un calcul dans l'aire de projection vésiculaire.

. Au total : Aspect de processus néoplasique ganglionnaire, avec blocage complet en L1-L2 et diffusion du produit de contraste dans les partie molles de la fosse lombaire droite avec effraction péritonéale.

Une artériographie rénale, pratiquée à l'hôpital Tenon le 23 mai par le Docteur HELENON, vient confirmer les données de l'urographie et de la lymphographie :

"Artère rénale droite horizontalisée, dont les branches intraparenchymateuses sont plus ou moins tortueuses avec au stade néphrographique, la seule opacification du pôle inférieur. Une injection sélective montre en outre une discrète néphrographie des deux tiers supérieurs du rein. D'autre part, la branche artérielle la plus interne se trouve plus ou moins exclue de la zone de néphrographie. Toutes ces images font supposer l'existence d'une masse rénale hypovascularisée développée aux dépends des deux tiers inférieurs du rein et dans la région interne. A gauche, aspect normal des artères rénales avec néphrographie homogène et contours réguliers".

.../...

Le malade est alors transféré à l'hôpital Necker dans le service du Professeur COUVELAIRE où il est opéré le 20 juin :

Compte-rendu opératoire : (Dr. E. MAGDER)

"Malade en position dorsale mais surelevé à droite. Incision très antérieure dont l'extrémité supérieure pénètre l'espace de la 9 e et de la 10e côte en sectionnant le cartilage mais sans ouvrir la plèvre.

Libération prudente du péritoine. Petite brèche péritonéale qui permet de vider par aspiration le reste de l'ascite et de passer un doigt pour palper le foie qui est normal et pour constater que la tumeur est comme prévue rétro-péritonéale. Mais le péritoine postérieur est collé dessus et on ne peut finalement aborder l'espace rétro-péritonéal absolument cartonné que sous contrôle d'une large ouverture péritonéale.

Le rein est normal, un peu violacé, la gangue englobe surtout la veine cave et passe au-delà vers l'aorte. Une exérèse est donc impossible.

Prélèvements de deux fragments biopsiques : l'un de la graisse périrénale, l'autre en dedans, au niveau d'un fragment tumoral adhérent au péritoine qu'on excise et qu'on referme.

Fermeture du péritoine au-dessus des deux lambeaux péritonéaux par des points en U et en faisant un surjet à points passés sur les deux lèvres péritonéales de façon à assurer un accolement par surface de la séreuse.

Fermeture en deux plans sur lame et Tifomycine après mise en place d'une sonde gastrique".

Dans les suites opératoires apparaît une pleurésie chyleuse gauche qui devra être ponctionnée à de nombreuses reprises.

L'histologie ayant révélé qu'il s'agissait d'un histiocytosarcome, le malade est transféré le 7 juillet à l'Institut Gustave Roussy où il est entrepris un traitement antimitotique par Cortancyl, Méthylhydrazine, T. E.M.

.../...

A noter, qu'il est exceptionnel qu'un réticulosarcome lymphoïde se révèle par un syndrome de compression. En effet, si l'atteinte des chaînes ganglionnaires lombo-aortiques est fréquente il est extrêmement rare qu'elle soit isolée et surtout qu'il y ait une absence totale de toute adénopathie superficielle.

Le traitement est émaillé de nombreux incidents :

- pneumothorax après ponction
- surinfection de l'épanchement pleural
- escarre fessière avec fusée purulente présacrée.

Le 15 août, alors qu'il existe une aplasie de la série blanche d'origine thérapeutique (800 leucocytes dont 400 polynucléaires), la température s'élève à 40° malgré le traitement antibiotique et le malade meurt d'un collapsus irréversible.

EN RESUME :

Malade de 62 ans, présentant une ascite chyleuse importante et de reproduction rapide, chez qui les explorations radiologiques avaient mis en évidence un blocage complet du système lymphatique à l'origine du canal thoracique et fait suspecter l'existence d'une tumeur rénale droite. L'intervention chirurgicale et l'examen anatomopathologique montrèrent qu'il s'agissait en réalité d'un histiocytosarcome.

-:-:-:-:-:-:-:-

Mr D. Urographie intraveineuse (20 mn. après I.V.) : sécrétion pres
que nulle du rein droit

Mr D Lymphographie (1er jour) : blocage complet en L1 à gauche, L2 à droite diffusion du produit de contraste dans les parties molles à droite

Mr [illegible] lymphographie (après 24 h) effraction péritonéale en avant
pelage complet en 12 anomalies ganglionnaires

Mr D Aortographie a droite artere rena e horizontale ave branches intraparenchymateuses greles et tortueuses

Mr D. Artériographie rénale droite

OBSERVATION N°2

-:-:-:-:-:-:-:-:-:-:-:-:-:-

Monsieur M.... Louis, 50 ans, entre au Centre Hospitalier Intercommunal de Montreuil au mois de février 1968 pour "asthénie" amaigrissement et anorexie" dont le début remonte à un mois environ.

Dans les antécédents, on note une gastrectomie pour ulcère pratiquée en 1954 par le Professeur LOYGUE, une pleurésie purulente droite en 1965. D'autre part, l'interrogatoire retrouve une intoxication éthylique facilement avouée par le malade, des troubles digestifs vagues et variables.

A l'examen, l'abdomen est tendu, ascitique, sans circulation collatérale. Il n'existe ni hépatomégalie, ni splénomégalie. Le toucher rectal est normal. Le creux sus-claviculaire gauche est libre de toute adénopathie.
La numération formule sanguine, la vitesse de sédimentation, les tests de floculation hépatiques sont normaux, par contre, le taux des protides sanguins est bas (54 g/l avec un rapport A/G normal).

Une ponction d'ascite est pratiquée qui ramène un liquide hémorragique contenant 30 g/l de protéines, 11 % de lymphocytes, mais aucune cellule suspecte. Cependant, dès la deuxième ponction, quelques jours plus tard, le liquide n'est plus hémorragique mais jaune trouble et le restera pendant plus d'un mois ; aucun dosage des lipides n'est pratiqué à ce moment, mais le taux des protides est toujours aux environs de 30 à 40 g/l et le pourcentage de lymphocytes augmente. A la fin du mois d'avril, soit plus de deux mois après l'apparition de l'ascite, le liquide ramené est franchement lactescent et contient 10,9 g/l de lipides, 57 % de lymphocytes.

.../...

Le taux des lipides sanguins est à ce moment de 4,50 g/l et la lymphocytose sanguine basse (entre 7 et 15%).

L'enquête étiologique de cette ascite initialement hémorragique puis chyleuse cherche à mettre en évidence une mitose viscérale.

Le transit gastrique du 26 janvier ne montre aucune anomalie, mais simplement un très petit moignon gastrique et un bon fonctionnement de l'anastomose.

Un lavement baryté, fait le 24 février, est normal.

Le transit du grêle pratiqué le 25 mars, montre une imprégnation rectale précoce, contemporaine de celle de l'iléon, faisant soulever l'hypothèse d'une fistule iléorectale. Sur certains clichés, une densification filiforme, descendant devant les vertèbres était interprétée comme pouvant être une longue fistule au milieu d'un magma néoplasique, mais à aucun moment les rapport de sa terminaison avec l'imprégnation rectale ne purent être mis en évidence. Cependant la rectoscopie et le lavement baryté ne confirmant pas cette éventuelle fistule, un nouveau transit du grêle est pratiqué le 18 avril : il est normal, sans imprégnation rectale précoce, sans les images anormales relevées sur la série précédente.

L'urographie intraveineuse du 12 avril ne donne aucun renseignement précis mais met en évidence à droite une dilatation des deux tiers supérieurs de l'uretère sans bonne visualisation de l'uretère pelvien, posant le problème de l'existence d'un blocage pelvien.

Enfin, après la transformation chyleuse de l'ascite, une lymphographie est demandée et pratiquée le 30 avril par le Docteur LANGUMIER :

"Il existe de très nombreuses varices lymphatiques qui se traduisent par la persistance de l'opacification des trajets lymphatiques le jour de l'examen.

.../...

Debout, on note que tous ces trajets lymphatiques dilatés présentent de petits niveaux liquides constitués par le lipiodol qui stagne dans les lacs lymphatiques.

La progression du produit de contraste n'est pas modifiée et le canal thoracique est bien visible.

Sur les clichés de contrôle, les trajets lymphatiques se sont nettoyés, montrant que la stase lipiodolée est au total peu importante. Les ganglions sont nombreux, plutôt hyperplasiques, sans signe d'envahissement.

Les opacités paravertébrales droites, retrouvées sur les clichés antérieurs d'abdomen sans préparation, ne traduisent pas d'effractions lipiodolées, et d'autre part l'on n'a pas constaté le passage de produit de contraste ni dans la cavité péritonéale, ni vers les parois intestinales".

Le malade est donc traité de façon symptomatique par des perfusions de Protéolysat et des diurétiques et sort, au milieu du mois de juin, sans ascite. Cependant, il présente toujours une hypoprotidémie importante tandis que la lymphocytose sanguine est revenue à la normale.

Il est alors suivi à la consultation et son état est stationnaire. Au mois d'août 1968, lors d'une cure de hernie inguinale, les chirurgiens aspirent 200 cc. de liquide lactescent, mais, cliniquement, il n'y a pas d'ascite.

Le 3 décembre, devant une récidive importante de l'ascite et des oedèmes des membres inférieurs, le malade est à nouveau hospitalisé. Il s'agit toujours d'une ascite chyleuse (lipides : 5,90 g/l, protides 27 g/l), l'hypoprotidémie est très marquée (41 g/l). Le traitement symptomatique est repris, agissant bien sur les oedèmes des membres inférieurs, de façon variable sur l'ascite. Parallèlement l'enquête étiologique se poursuit :

- L'amylasémie est à 2 unités Vincent, donc normale ;

.../...

l'amylasurie à 41 unités Vincent, très légèrement augmentée ; le taux de l'amylase dans le liquide d'ascite est de 1 unité Vincent.

- L'examen coprologique fonctionnel donne le résultat suivant :

"Selles d'évacuation ralentie sans hypersecrétion
Insuffisance de digestion des fibres musculaires et des graisses
Indices microbiens en équilibre."

- Un nouveau transit du grêle ne montre toujours pas la fistule supposée sur les premiers clichés, mais, l'aspect refoulé dans le flanc gauche des anses iléales libérant totalement la cavité pelvienne, semble venir confirmer un éventuel blocage pelvien.

- Une artériographie mésentérique est faite le 24 janvier par le Docteur HELENON dont le compte-rendu est le suivant :

"Il a été impossible de cathétériser la mésentérique inférieure qu'on est arrivé à injecter par le Riolan après cathétérisme de la mésentérique supérieure. Une aortographie globale montre en effet l'existence d'une thrombose de l'origine de la mésentérique inférieure qui n'est pas opacifiée. Sur les clichés du territoire mésentérique supérieur il faut noter l'impression qu'il existe une interruption d'artères distales dans le territoire des quatrième et cinquième artéres jéjunales".

Dès lors l'état du malade ne s'améliorera plus guère, le volume de l'ascite variant selon le rythme des ponctions et la possibilités de faire des perfusions de protéolysat, celles-ci étant de plus en plus mal supportées. Cependant, malgré celles-ci, la protidémie est de plus en plus basse en l'absence de toute diarrhée. Les explorations étiologiques sont reprises :

- Une scintigraphie pancréatique est pratiquée le 16 mai 1969 par le Docteur ROUCAYROL, mais son résultat est diffi-

.../...

cilement interprétable à cause du volume de l'ascite, important malgré les ponctions. Cependant il ne semble avoir, sur cette scintigraphie, aucune fixation pancréatique.

- Une nouvelle artériographie, du tronc coeliaque cette fois, est demandée et tentée le 3 juin par le Docteur HELENON qui aura la surprise de trouver une thrombose coeliaque et dont le compte-rendu est le suivant :

1° " Impossibilité de cathétériser le tronc coeliaque qui est certainement thrombose . Echec d'une tentative d'aortographie globale de profil par une autre sonde pour visualiser cette anomalie. L'injection de la mésentérique supérieure suffit cependant pour prouver cette thrombose en injectant par voie rétrograde certaines branches du territoire coeliaque (gastro-duodénale, splénique et coronaire stomachique) et par la stase ducontraste dans ce qui reste du tronc coeliaque sur les clichés tardifs (4e, 5e secondes), alors que le territoire artériel mésentérique s'est vidé de tout contraste.

2° Il existe une artère hépatique droite naissant de la mésentérique supérieure, montrant un foie atrophique homogène au temps parenchymateux. L'artère hépatique gauche vient d'un tronc hépato-gastrique à trajet vertical ascendant. Pas d'injection de l'hépatique moyenne qui est thrombosée où n'existe pas du fait des variations anatomiques déjà signalées. Au temps veineux, la veine splénique est faiblement contrastée, peu nette. Visualisation d'un cavernome portal.

Conclusion : Ces anomalies sont en faveur d'un cancer pancréatique probable.

Tandis que le malade se cachectise et décline, il apparaitra successivement une thrombose de l'artère fémorale droite puis gauche. Le traitement symptomatique est alors sans effet, ni sur l'ascite, ni sur l'hypoprotidémie qui est considérable (36 g/l), et

.../...

le malade meurt le 18 octobre 1969 à la suite d'une gangrène de la jambe droite, alors que son ascite évolue depuis près de deux ans.

L'AUTOPSIE est pratiquée le jour même par le Docteur MARTEAU :

" L'ouverture du péritoine laisse couler une quantité importante de liquide chyleux, que l'on peut évaluer à plus de d ix litres.
Il existe des adhérences extrêmement importantes au niveau de la plèvre droite empêchant tout décollement.
Les poumons sont cependant normaux.
Le coeur est de tout petit volume. Il n'existe pas d'épanchement péricardique, mais le péricarde apparaît un peu épaissi et lardacé.

On vérifie ensuite l'étage sous-mésocolique :
La vessie , le sigmoïde, le coecum et les reins sont macroscopiquement normaux, le grêle également. Le mésentère paraît épaissi, recouvert d'un enduit fibrineux très mince donnant un aspect d'ensemble succulent.
Les surrénales sont bien isolées et apparaissent relativement grosses normales à la coupe.
L'aorte est normale au-dessus de la mésentérique supérieure mais au-dessous, il existe une thrombose qui paraît ancienne s'étendant jusqu'à la bifurcation de l'iliaque primitive droite, respectant relativement la gauche.
A gauche, il existe aussi une petite thrombose incomplète au niveau de l'hypogastrique. Le contraste entre cette aorte abdominale presque calcifiée et l'aorte thoracique normale est frappant.

Etage sus-mésocolique :
Il existe une gastrectomie de type Finsterer avec anastomose gastro-jéjunale précolique.
De nombreuses adhérences raccordent la petite courbure au foie.
Le foie, d'assez petit volume, est recouvert d'un enduit lardacé

.../...

sur une grande partie de la surface du lobe droit qui ne forme cependant pas une capsule complète. A la coupe, le foie n'est absolument pas cirrhotique mais plutôt congestif.
La vésicule est enchassée par des adhérences sous le foie mais paraît normale.
Il semble exister une tumeur pancréatique au niveau de la tête mais le cadre duodénal n'a pas été disséqué pour être confié en bloc à l'anatomo-pathologiste.
La rate, facile à soulever, est très petite, du volume d'un oeuf de poule et recouverte d'un enduit porcelainé qu'on ne peut détacher au couteau. A la coupe, cet enduit est t ès mince, d'un millimètre environ, et la pulpe splénique paraît normale. L'ouverture de la grosse tubérosité de l'estomac montre un aspect de gastrite diffuse, mais la dissection n'a pas été poussée pour permettre l'examen anatomo-pathologique.

Au total :

1° Thrombose aortique massive.

2° Petit foie, rate recouverte d'un enduit lardacé.

3° Nombreuses adhérences partant de l'anastomose gastro-jéjunale et formant un bloc pré-pancréatique.

4° Impression de tumeur pancréatique de relativement petit volume.

L'examen anatomo-pathologique des pièces (Dr. FABRE) donne le résultat suivant :

" Le foie est petit et n'est pas macroscopiquement cirrhotique. On trouve histologiquement une dilatation des capillaires radiés. Cette dilatation est modérée, sans lésion parenchymateuse importante. Les axes porte sont modérément fibreux, mais on ne trouve pas de lobulation cirrhotique. On note l'absence de thrombose à l'intérieur des veines portes.

.../...

Les prélèvements faits au niveau de la queue du pancréas montrent que celle-ci comporte une très discrète accentuation de la lobulation normale par des travées fibreuses. Les canaux sont très modérément dilatés et les ilots pancréatiques ne sont pas très modifiés. On note une dilatation discrète de la veine splénique dans la graisse rétro-pancréatique.

Les prélèvements faits au niveau de la tête du pancréas montrent qu'il existe incontestablement une pancréatite mais qu'elle est discrète. Il s'agit d'une pancréatite interstitielle c'est à dire qui épaissit assez notablement les cloisons inter-lobulaires, mais les lobules pancréatiques eux-mêmes et les acinis ne sont pas très notablement modifiés, sauf dans des zones très limitées où on trouve quelques lobules très fibreux avec une régression des acinis.

Sur toutes les coupes, on note une dilatation très importante de la veine porte et de la veine splénique. Cette veine n'est pas thrombosée.

La rate est de très petite taille et est entourée d'une capsule très épaisse. Histologiquement, la parenchyme splénique n'est pas modifié. On note seulement une scléro-hyalinose des artérioles. L'épaississement de la capsule est fait d'un tissu acellulaire très fibreux qui est vraisemblablement dû à une organisation d'un dépôt de fibrine.

Il a été noté en outre, sur les prélèvements apportés au laboratoire, une thrombose de l'aorte qui s'étend au-dessus du carrefour de l'aorte sur 12 cm. et intéresse également l'iliaque gauche.

Le coeur était très petit, très tonique, sans lésion particulière.

Conclusion : On trouve donc une pancréatite chronique qui siège essentiellement au niveau de la tête du pancréas, mais il s'agit d'une pancréatite extrêmement discrète, purement inter-lobu-

.../...

laire. On note, sur toutes les coupes pancréatiques, une dilatation très importante de la veine porte et de la veine splénique. Cette veine n'est pas thrombosée. Les ganglions sont peu nombreux et sans dilatation très notable des sinus périphériques. Le foie présente une stase discrète, sans lésions parenchymateuses. L'étude du médiastin a montré l'absence de toute lésion médiastinale".

EN RESUME :

Malade de 50 ans, ayant présenté une ascite initialement hémorragique puis chyleuse dont l'évolution a duré 20 mois avec une rémission de 6 mois la première année. Les multiples explorations pratiquées avaient fait suspecter l'existence d'un cancer du pancréas et mis en évidence une thrombose de l'artère mésentérique inférieure puis du tronc coeliaque. La vérification anatomique découvrit une thrombose aortique massive, de nombreuses adhérences pré-pancréatiques et peut-être une petite tumeur pancréatique. L'examen anatomo-pathologique ne trouva qu'une discrète pancréatite chronique au niveau de la tête et une dilatation très importante des veines porte et splénique.

-:-:-:-:-:-:-:-:-:-:-:-

Mr. M... Artériographie mésentérique supérieure (24.1.69) : injection rétrograde de la mésentérique inférieure thrombosée à son origine.

Mr M Aortographie (24.1.69) : artère mésentérique inférieure non opacifiée — thrombose de son origine

Mr M... Artériographie mésentérique supérieure (3.6.69) : opacification rétrograde des branches du tronc coeliaque qui est thrombosé

LES ASCITES CHYLEUSES

-:-:-:-:-:-:-:-:-:-:-:-:-:-:-:-

I - PATHOGENIE

La présence de chyle dans la grande cavité péritonéale traduit toujours une atteinte du système lymphatique.

Deux mécanismes peuvent intervenir :

1° UNe compression

- Qui siège soit au niveau du canal thoracique, soit au niveau des gros troncs intestinaux, ou encore à la jonction des deux au niveau de la citerne de Pecquet.

- Cette compression entraîne une augmentation de la pression en amont, avec incontinence valvulaire, circulation rétrograde et effraction de lymphe, soit par rupture, soit par simple transsudation.

- Le blocage de la circulation lymphatique peut-être extrinsèque (tumeur, adénopathie.....), intrinsèque (parasite, thrombose, sténose congénitale.....) ou encore veineux par gène à l'écoulement (central : péricardite, défaillance cardiaque périphérique : thrombose du confluent sous-clavier ; ou portal : cirrhose, thrombose.....).

2° Un traumatisme

- Le siège de l'anomalie est identique à celui d'une compression, mais au niveau du canal thoracique, si l'ascite

.../...

PATHOGENIE DES ASCITES CHYLEUSES

(d'après Nix et coll.

compression	
extrinsèque	intrinseque
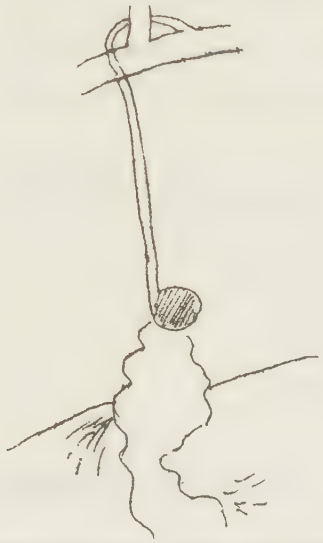	
traumatisme	
blessure	rupture
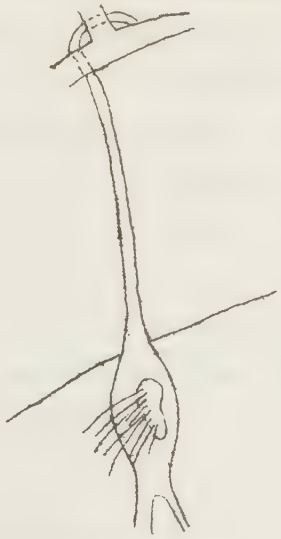	

II - DIAGNOSTIC

Le diagnostic d'ascite chyleuse sera fait à la ponction. En effet, la clinique donne peu de renseignements, permettant seulement de reconnaître l'ascite ; mais non sa nature chyleuse (si ce n'est lors de l'association, exceptionnelle, à une chylurie ou à des chylorragies cutanées).

C'est donc lors de l'écoulement du liquide par le trocard abdominal que l'on découvre son aspect particulier. Ses caractères physiques et chimiques permettront de confirmer le diagnostic.

CARACTERES PHYSIQUES

- Liquide blanc laiteux, coagulant,
- Clarifié par adjonction de solvant des graisses,
- Densité entre 1012 et 1021

CARACTERES CHIMIQUES

- Présence de lipides en quantité importante : taux supérieur à 3 g/l et pouvant atteindre plusieurs dizaines de grammes ; toujours supérieur à celui de la lipidémie.
- Lipides constitués pour leur majeure partie de triglycérides (environ 80 %).
- Présence à l'électrophorèse de chylomicrons à une concentration de 80 à 100 %.
- Epreuve dynamique : la nature chyleuse de l'épanchement est confirmée par l'épreuve du repas gras de Strauss : après absorption d'un repas riche en triglycérides à chaîne longue (seuls absorbés par voie lymphatique), des ponctions faites 1 H, 3 H et 6 H après montrent une élévation du taux des triglycérides dans le liquide d'ascite.

.../...

- Présence de protides à un taux variant de 10 à 60 g/l avec une moyenne de 30 g/l et un rapport albumine sur globuline compris entre 1,5 et 4.

CARACTERES CYTOLOGIQUES

Comme la lymphe, le liquide d'une ascite chyleuse contient :

- quelques rares hématies,
- des leucocytes composés pour 70 % à 100 % de lymphocytes alors que la lymphocytose sanguine a tendance à baisser.

Tous ces caractères permettent de distinguer les ascites chyleuses des ascites chyliformes, dont le liquide :

- ne caogule pas,
- contient moins de 30 g/l de protéines et de 3 g/l de lipides.
- ne contient pas de chylomicrons à l'électrophorèse,
- et pour lequel l'épreuve du repas de Strauss est négative.

Il est évident qu'aucun de ces caractères pris individuellement n'est formel et la définition exacte des épanchements chyleux varie suivant les auteurs. Certes, certains cas ne posent aucun problème : quand le liquide est franchement laiteux, avec un taux de lipides élevé et une formule cellulaire à prédominance lymphocytaire. C'est le cas dans nos observations : en effet les deux liquides étaient véritablement comparables à du lait, leur taux de lipides variant de 10 g/l à 17 g/l pour la première, de 3,5 g/l à 10,9 g/l pour la seconde et la lymphocytose, atteignant 90 % dans la première était toujours supérieure à 50 % dans la seconde.

.../...

Cependant, il peut parfois être difficile de faire la distinction avec une ascite chyliforme si l'aspect est légèrement lactescent, le taux des lipides faible. Le Professeur CAROLI insiste sur l'importance, dans ces cas, de doser les triglycérides ou de rechercher les chylomicrons dont la présence permet de poser le diagnostic d'ascite chyleuse. Celui-ci pourra ensuite être confirmé par la mise en évidence, soit par la radiologie, soit par la vérification anatomique, de la lésion lymphatique.

-:-:-:-:-:-:-:-:-:-:-:-:-:-:-:-:-:

III - INTERET DE LA LYMPHOGRAPHIE

Si elle ne permet pas toujours de mettre en évidence la lésion exacte du système lymphatique, la lymphographie apporte très souvent de précieux renseignements dans les ascites chyleuses, comme l'ont montré plus spécialement en France R. BOURDON et V. BISMUTH.

1° Technique

C'est celle de la lymphographie standard : après injection sous-cutanée de bleu Evans sur le dos du pied, un vaisseau lymphatique est cathétérisé et le produit de contraste injecté par cette voie.

Des clichés successifs permettent de suivre la progression de l'opacification qui objective le réseau iliaque externe puis primitif, le tronc lombaire et enfin le canal thoracique. L'examen est repris 24 H après donnant alors l'image des ganglions lymphatiques, tandis que celle des vaisseaux a disparu. La lésion pouvant siéger en amont du canal thoracique, il faudra pratiquer une injection bilatérale.

2° Limites de la lymphographie

Il est évident que, dans le cas présent, certaines lésions interessantes peuvent lui échapper ; en effet les vaisseaux lymphatiques drainant le chyle intestinal sont totalement absents des clichés, si la lésion siège sur un de ces gros tronc collecteurs, avant son abouchement dans les troncs lombaires ou le canal thoracique, l'image donnée par la lymphographie standard sera normale.

Il en sera de même si le trouble siège au niveau des capillaires de la paroi intestinale eux-mêmes.

.../...

Ces limites sont évidentes dans notre deuxième observation ou, malgré une ascite chyleuse authentique et importante la lymphographie était normale.

3° Images pathologiques

La lymphographie objective les deux grandes causes d'ascite chyleuse : le traumatisme et la compression

A. Le traumatisme

Plusieurs images peuvent être réalisées :

- Une interruption brutale avec passages péritonéaux : le diagnostic est évident.

- Une interruption brutale isolée : en faveur de la rupture et contre la compression on retiendra, l'absence de retentissement en amont et de circulation de remplacement.

- Des voies lymphatiques normales avec des petites opacités arrondies, disséminées, traduisant le passage péritonéal, la blessure, incomplète, étant invisible. Il faudra alors les distinguer de dilatations lymphatiques kystiques.

- Enfin, l'image peut être normale : la lésion siège sur un vaisseau non opacifié, ou bien, ni la blessure ni les passages péritonéaux ne sont visibles.

B. La compression

Les images lymphographiques de notre première observation peuvent être prises pour type de description :

- Arrêt de la colonne opaque en L1-L2 sans opacification du canal thoracique traduisant un blocage complet de la circulation lymphatique.

- signes de stase :

. Existence d'un gros vaisseau dilaté sur le flanc gauche de L1-L2

.../...

. forte concentration du produit de contraste dans les ganglions dès le premier jour

..reflux du produit opaque dans les lymphatiques des parties molles de la fosse iliaque droite

. sur les clichés du lendemain, effraction péritonéale du produit de contraste.

Ces images permettent sans aucun doute possible d'affirmer le siège de la lésion et le mécanisme de production de l'ascite ; cependant certaines images, absentes dans notre observation, peuvent être retrouvées :

- Une dilatation de la portion sous-jacente du canal thoracique et des troncs lombaires pouvant aboutir à la formation de véritables kystes lymphatiques avec opacification floue, irrégulière et fragmentée.
- Persistance de l'opacification des vaisseaux lymphatiques après vingt quatre heures.
- Développement d'une circulation de suppléance pouvant aller du fin réseau reliant deux portions éloignées du canal thoracique à un véritable tronc de remplacement parallèle au trajet normal.
- Enfin, ouverture des anastomoses lympho-veineuses se traduisant par un racourcissement du délai d'apparition de la miliaire lipiodolée pulmonaire. En effet, si la constation de celle-ci est normale au cours de toute lymphographie, puisque les systèmes lymphatiques et veineux communiquent, sa rapidité d'apparition dépend de l'importance de ces anastomoses.

Les images que nous venons de décrire sont celles de la lésion lymphatique elle-même et de ses conséquences, mais la lymphographie peut également aider au diagnostic étiologique.

.../...

En effet, elle peut mettre en évidence :

- une malformation du canal thoracique,
- une anomalie ganglionnaire,
- une absence de passage dans la veine sous-clavière lors de la thrombose de celle-ci,
- les images très particulières du canal thoracique dans les cirrhoses,
- etc...

Nous décrirons ces aspects particuliers lorsque nous étudierons les causes de ces épanchements péritonéaux. La lymphographie apparâît ainsi un élément capital dans le diagnostic complet et le bilan d'une ascite chyleuse.

-:-:-:-:-:-:-:-:-:-:-:-:-:-:-:-

IV - CLASSIFICATION

Deux sortes de classification peuvent être adoptées au sujet des ascites chyleuses.

1° Selon les caractères dans le temps :

On distingue :

- Les ascites chyleuses aigues, encore appelées péritonites aigues chyleuses, très rares.

- Les ascites chyleuses chroniques, beaucoup plus nombreuses que les précédentes.

2° Selon le mécanisme :

Une ascite chyleuse pouvant être :

- spontanée : par obstacle extrinsèque ou intrinsèque.

- ou due à un traumatisme : que celui-ci soit pénétrant ou non, chirurgical ou non.

Nous étudierons successivement :

- Les ascites chyleuses traumatiques,
- Les ascites chyleuses aigues,
- Et enfin, les ascites chyleuses chroniques.

-:-:-:-:-:-:-:-:-:-:-:-:-:-

LES ASCITES CHYLEUSES TRAUMATIQUES

Ce sont les plus rares puisqu'en 1966 STORMO n'en relevait que huit cas dans la littérature.

Si théoriquement, un traumatisme pénétrant (plaie par arme blanche, balle....) peut être en cause, aucun cas n'a été rapporté jusqu'ici et la blessure des voies lymphatiques est due :

- Soit à un traumatisme non pénétrant :

  • Fracture de l'arc postérieur des 11e et 12e côtes

  • Fractures des corps vertébraux (D12-L2) avec embrochage du tissu fibreux prévertébral contenant le canal thoracique

  • Hyperextension exagérée du tronc

  • Contusion de l'abdomen entraînant un éclatement par hyperpression.

Dans ces deux derniers cas, on retrouve le plus souvent un facteur favorisant avec fragilisation des voies lymphatiques : intervention chirurgicale, malformation... (CARAYON et coll.)

- Soit à un acte chirurgical : en particulier lors d'interventions longues et difficiles sur l'étage supérieur, avec dissection de la région de la citerne et de la racine du mésentère.

Le siège de la blessure est, comme nous l'avons dit auparavant, sur les gros troncs intestinaux, la citerne de Pecquet, le canal thoracique abdominal avec lésion du péritoine pariétal ou la canal thoracique intra-thoracique avec lésion du diaphragme comme dans l'observation de DUBOIS et coll. où la rupture du canal

.../...

thoracique, dûe à un décalage des corps vertébraux D10-D11, siègeait à ce niveau et s'accompagnait d'une rupture diaphragmatique.

Cliniquement, deux aspects peuvent être réalisés :

- aigu : on est en présence, dans les heures qui suivent un accident de la voie publique ou une intervention chirurgicale, d'un abdomen aigu chirurgical. Le plus souvent le diagnostic ne sera fait qu'à l'intervention exploratrice, à moins qu'une petite matité n'ait fait pratiquer une ponction. Il restera alors à reconnaître le brèche et à la traiter.

- progressif : quelques jours après le traumatisme ou avec une latence de plusieurs mois, se développe une ascite. La ponction montre sa nature chyleuse et la lésion est mise en évidence, par la lymphographie ou à l'intervention. Il s'agit dans ce cas d'une collection qui, d'abord rétropéritonéale, a ensuite gagné la grande cavité péritonéale.

Tels sont les principaux caractères des ascites chyleuses traumatiques qui sont extrêment rares.

-:-:-:-:-:-:-:-:-:-:-:-

LES ASCITES CHYLEUSES AIGUES

Encore appelées chylopéritoine aigu ou "péritonite aigue chyleuse" pour les anglo-saxons, les ascites chyleuses aigues sont des affections rares dont la première description date de 1910. En 1965, KRISEK en relève 44 cas dans la littérature auxquels il ajoute trois cas personnels.

Si elles peuvent se voir à tous les âges, leur maximum de fréquence se situe chez l'adulte jeune.

CLINIQUEMENT :

Le malade se présente comme une péritonite aigue diffuse avec douleurs abdominales intenses, défense, contracture. L'interrogatoire permet parfois de retrouver dans les heures qui ont précédé : un traumatisme, souvent minime, ou l'ingestion d'un repas riche en graisse ; il confirme le début brutal de la douleur et sa localisation primitive : fosse iliaque droite ou hypogastre le plus souvent. Rarement, à cette triade s'associe une diarrhée traduisant l'irritation par le chyle de l'intestin grêle ou du colon.

Il est évident que devant ce tableau le diagnostic le plus souvent porté sera celui d'appendicite aigue, mais toutes les urgences abdominales pourront être évoquées : perforation d'ulcère gastro-duodénal, cholecystite aigue, thrombose de l'artère mésentérique...

Le diagnostic est donc une surprise de l'intervention dont les constatations sont assez constantes (E. TSAMOURIS) :

- La grande cavité péritonéale est remplie d'un liquide blanc, laiteux,
- La sous-séreuse de certains organes (coecum, colon ascendant...) contient des taches blanches bosselées,

.../...

- Parfois le mésentère est oedèmatié, le grand épiplon infiltré,

- Enfin : elle peut mettre en évidence la cause.

ETIOLOGIES :

Elles sont au nombre de quatre :

1° Nous ne reviendrons pas sur le traumatisme, déjà vu au chapitre précédent.

2° Rupture d'un lymphangiome kystique :

Situés le plus souvent entre les deux feuillets du mésentère ou dans le grand épiplon, ils se rencontrent à tout âge et sont considérés :

- soit comme une néoformation congénitale,
- soit comme une dégénérescence kystique d'un ganglion,
- ou encore comme la dilatation d'un vaisseau lymphatique, secondaire à une thrombose inflammatoire.

Ce sont des tumeurs multiloculaires, parfois multiples, dont la paroi est formée d'une couche conjonctive doublée d'un endothélium ; elles entraînent peu de troubles en dehors de leurs complications : torsion, occlusion intestinale, rupture.

Lors de l'intervention, outre les constatations habituelles dans les chylopéritoines aigus, on découvre au niveau du mésentère une tumeur d'où sort le chyle. On procèdera alors à son ablation, parfois difficile si elle adhère aux organes voisins, et l'examen anatomo-pathologique confirmera le diagnostic de lymphangiome kystique.

3° Le chylopéritoine aigu peut être un syndrome d'accompagnement

.../...

On le trouve associé à une occlusion intestinale aigue par strangulation, volvulus, ou striction par bride, ou à un étranglement herniaire. Dans tous ces cas, le mécanisme de production de l'épanchement est le même : la striction, cause de l'occlusion entraîne une gêne à l'écoulement du chyle, les vaisseaux lymphatiques se dilatent et se rompent d'autant plus facilement que leur paroi est fragile et que le malade a fait dans les heures précédentes un repas riche en graisses, augmentant ainsi le débit de ses chylifères intestinaux.

4° Enfin dans la grande majorité des cas, le chylopéritoine est d'étiologie inconnue, "idiopathique"

Si aucune lésion n'est visible, tous les auteurs sont pourtant d'accord sur le fait qu'elle existe obligatoirement au niveau d'un chylifère avec passage du chyle dans l'espace sous-péritonéal, puis, après effraction péritonéale, dans la grande cavité péritonéale. Les mécanismes invoqués sont multiples, mais aucun indiscutable faute de preuve irréfutable . Une constatation opératoire est cependant importante à retenir, c'est la polyadénite mésentérique retrouvée dans un grand nombre de cas : s'agit-il d'une coïncidence ou bien est-ce là, la cause de l'épanchement par obstruction extrinsèque des vaisseaux lymphatiques ? Aucune réponse n'a pu être apportée jusqu'à présent à cette question.

Une seule chose est certaine au sujet de ces chylopéritoines aigus idiopathiques, c'est leur bénignité et leur guérison spontanée : en effet, après aspiration simple du chyle, l'abdomen est refermé, l'affection ne récidive pas.

EN CONCLUSION : Le caractère bénin et non récidivant de ces épanchements les distingue des ascites chyleuses chroniques dont le pronostic est souvent celui d'une affection maligne et qui se reproduisent à un rythme plus ou moins rapide.

-:-:-:-:-:-:-:-:-:-:-:-:-:-:-:

D'APRES KRIZEK

I - Causes des chylopéritoines aigus

Traumatisme.....	6
Rupture d'un lymphangiome kystique.....	6
Syndrome d'accompagnement.....	10
Idiopathique.....	25
	47

II - Diagnostic porté avant l'intervention

Appendicite.....	17
Perforation d'ulcère gastro-duodénal.....	9
Occlusion intestinale.....	7
Traumatisme abdominal.....	3
Divers.....	11
(Cholecystite, thrombose de l'art. més.)	
	47

LES ASCITES CHYLEUSES CHRONIQUES DE L'ADULTE

Elles se différencient des ascites chyleuses aigues par leur apparition progressive avec augmentation de volume de l'abdomen, mais surtout par leur pronostic : elles sont en effet le plus souvent récidiventes et la fréquence à leur origine d'une affection néoplasique les rend très fréquemment fatales à court terme.

Nous étudierons rapidement les principales étiologies de ces ascites chyleuses chroniques avant d'en étudier certaines de façon plus complète.

Plusieurs classifications peuvent être adoptées, nous distinguerons ici, d'une part les causes malignes et d'autre part les causes bénignes.

I - AFFECTIONS MALIGNES A L'ORIGINE D'UNE ASCITE CHYLEUSE

Au premier rang de celles-ci se trouvent évidemment :

A - Les tumeurs ganglionnaires

Retrouvées 33 fois sur 71 dans le travail de KELLEY et BUTT, elles peuvent être de tout type. La fréquence de chacune d'elles est superposable à sa fréquence en général. On a ainsi pu mettre en évidence au cours de l'exploration des épanchements chyleux :

- des lymphosarcomes (CAROLI, PARAF, KELLEY et BUTT),
- des réticulosarcomes (ex. notre obs. n°1 d'histiocytosarcome),
- des maladies de Hodgkin (KELLEY et BUTT, MANDART),
- des lymphangioendothéliomes (KELLEY et BUTT),
- des lymphoblastomes gigantofolliculaires (KELLEY).

Le diagnostic peut être :

- facile lorsqu'il existe des adénopathies périphériques dont la biopsie et l'examen anatomo-pathologique permettent d'affirmer le diagnostic.
- difficile lorsque les adénopathies profondes sont isolées. C'est dans ce cas que la lymphographie devient un élément diagnostic capital : en effet elle montre alors, non seulement le siège de l'obstacle, mais sa nature par la présence d'anomalies ganglionnaires :
  - disparition complète de groupes ganglionnaires entiers,
  - image lacunaire d'amputation ganglionnaire

.../...

- imprégnation irrégulière d'aspect moucheté
- hypertrophie plus ou moins importante,

plus ou moins disséminées.

Ainsi la nature ganglionnaire maligne est, soit affirmée, soit soupçonnée et pourra être alors parfois confirmée par la biopsie pratiquée lors d'une laparotomie. Celle-ci permettra en outre l'examen anatomopathologique de la pièce, en effet la lymphographie ne permet pas de juger de la forme histologique de l'atteinte ganglionnaire ; ainsi dans notre observation n°1, les images obtenues à l'urographie intra-veineuse et à l'artériographie rénale avaient fait porter le diagnostic de cancer rénal avec envahissement ganglionnaire ce n'est qu'à l'intervention que celui-ci fut redressé par la découverte d'un rein non tumoral et c'est l'examen histologique qui en définit la nature exacte : hitiocytosarcome.

Enfin, dans certains cas, l'étiologie ne pourra être mise en évidence du vivant du malade et ce n'est que lors de la vérification anatomique que des adénopathies rétropéritonéales seront découvertes.

B - Tumeurs non ganglionnaires

Les plus nombreuses (8 dans le rapport de KELLEY et BUTT, un sur les 16 cas du Professeur CAROLI) et les plus difficiles à mettre en évidence sont les tumeurs pancréatiques. Leur fréquence est facile à concevoir étant donné la situation anatomique du pancréas par rapport à l'origine du canal thoracique. Le diagnostic souvent très difficile peut nécessiter de nombreux examens : radiographie du cadre duodénal, étude de la voie biliaire principale, splénoportographie, scintigraphie, artériographie sélective du tronc coeliaque. Nous retiendrons comme exemple de la difficulté de ce diagnostic notre deuxième observation : en effet, les résultats des multiples explorations subies par le malade, bien que contestables,

.../...

avaient fait soulever, comme cause la plus probable de son ascite chyleuse, un cancer du pancréas ; cette hypothèse avait semblé se confirmer au cours de la vérification anatomique, et ce n'est que l'examen histologique qui, en définitive, infirmera ce diagnostic en ne trouvant qu'une légère pancréatite chronique.

Mais de multiples tumeurs abdominales peuvent être à l'origine d'une ascite chyleuse soit par compression directe des gros troncs lymphatiques, soit par envahissement ganglionnaire métastatique :

- cancer de l'estomac (KELLEY et BUTT)
- cancer du colon droit (KELLEY et BUTT)
- cancer de l'ovaire (CAROLI), de l'utérus
- carcinoïde du grêle (KELLEY et BUTT)
- cancer des voies biliaires (KELLEY et BUTT)
- adénocarcinome sur cirrhose (CAROLI : 2 cas)
- carcinose péritonéale ou pelvienne.

Au total, environ 85 % des ascites chyleuses chroniques de l'adulte ont une origine néoplasique (62 sur 71 pour KELLEY et BUTT), aussi la découverte d'un tel épanchement n'est-elle jamais de bon pronostic.

La mise en évidence de la nature maligne de l'ascite n'est pas toujours simple et pour le Professeur CAROLI, dans les cas difficiles trois examens sont particulièrement utiles : la lymphographie qui peut montrer des images d'envahissement ganglionnaire, la laparoscopie et le cytodiagnostic du liquide qui peut mettre en évidence des cellules tumorales.

II - Affections non malignes pouvant être à l'origine d'une ascite chyleuse.

Elles sont nombreuses, mais ne recouvrent qu'une petite partie des ascites chyleuses. Les méthodes diagnostiques sont propres à chacune et nous ne les détaillerons pas.

A - Affections lymphatiques

Ce peut être une atteinte ganglionnaire : adénite infectieuse, tuberculose, adénite mésentérique (NIX et coll.) ; ou une atteinte des vaisseaux lymphatiques ou du canal thoracique : malformation, thrombose (KELLEY et BUTT thrombose inflammatoire), parasitose (filariose, bilharziose).

B - Affections pancréatiques

Pseudokystes, pancréatites subaigues mais aussi pancréatites chroniques sur lesquelles nous reviendrons.

C - Affections hépatiques

Il s'agit là d'affections dont le retentissement sur le système lymphatique est indirect. Nous ne retiendrons pas l'exceptionnelle syphilis hépatique, mais nous consacrerons un chapitre à la cirrhose du foie qui a fait l'objet de nombreux travaux.

D - Affections cardio-vasculaires

Ce sont celles qui produisent une gêne à l'écoulement lymphatique, que celle-ci soit directe (thrombose de la veine sous-clavière gauche : ARVAY, ROUJEAU) ou indirecte par augmentation de la pression veineuse (péricardite constrictive, rétrecissement mitral : KELLEY et BUTT, défaillance cardiaque : JOUSSET).

.../...

E - Causes péritonéales

Nous rangerons dans ce chapitre les brides et adhérences post-opératoires qui compriment un tronc intestinal ou le canal thoracique lui-même. (NIX et coll.)

F - Causes diverses : nous les énumerrerons sans commentaire :

- tumeurs bénignes
- anévrisme de l'aorte (MAC CARTHY)
- kyste hydatique du foie
- néphrite
- thrombose portale (KELLEY et BUTT)
- fibrose pulmonaire primitive (Kelley et Butt)
- splénomégalie.....

G - Enfin nous citerons simplement car elle fera l'objet d'un chapitre ultérieur l'association d'une ascite chyleuse avec une entéropathie avec perte de protéines.

Trois de ces étiologies sont particulièrement interessantes, aussi les étudierons-nous de façon plus approfondie :

- les cirrhoses du foie
- les pancréatites
- les entéropathies avec pertes de protéines.

-:-:-:-:-:-:-:-:-:-:-:-:

	Arvay & Ficard	Bergeon	Bismuth & coll.	Caroli	Grandell	Evans	Gambill	Jackson	Kelley & Butt	Mac Donagh	Paraf & Lewi	Peterson	Total
AFFECTIONS MALIGNES													
Ganglionnaires													
Lymphosarcomes	2	1		2				1	7		1		14
Lymphoblastomes gigantofolliculaires									7				7
Réticulosarcomes									3				3
Métastases				2									2
Maladie de Hodgkin									1				1
Lymphangioendotheliomes									1				1
Type histologique indéterminé									14				14
TOTAL	2	1		4				1	33		1		42
Non ganglionnaires													
Cancer du pancréas									9				9
Cancer de l'estomac									7				7
Hépatome				2									2
Cancer de l'ovaire									2				2
Cancer du col utérin									1				1
Cancer du colon droit									1				1
Carcinoïde du grêle									1				1
Carcinose péritonéale									2				2
Tumeur rétropéritonéale inconnue									1				1
Fibromyosarcome									1				1
TOTAL				2					25				27
AFFECTIONS NON MALIGNES													
Cirrhoses	1		1	6					1				9
Pancréatites			1	2	1	1	1		1				7
Oblitération veine sous-clavière	1								1				2
Sclérose inflammatoire prévertébrale										1			1
Adhérences à la base du mésentère									1				1
Thrombose portale									1				1
Thrombose inflammatoire du canal thor.									1				1
Péricardite constrictive												1	1
Rétrécissement mitral									1				1
Fibrose pulmonaire									1				1
Péritonite inflammatoire	1												1
TOTAL	3		2	8	1	1	1		8	1		1	26
ETIOLOGIE INCONNUE	2			3									5
TOTAL 100													

ETIOLOGIE DES ASCITES CHYLEUSES DE L'ADULTE SUR 100 CAS

DE LA LITTERATURE

ASCITES CHYLEUSES ET CIRRHOSE

La fréquence de l'ascite chyleuse d'origine cirrhotique est variable suivant les auteurs :

- Sur les 79 cas d'ascite chyleuse rapportés par KELLEY et BUTT, un seul est dû à une cirrhose du foie,
- Par contre, dans la série de 16 malades du Professeur CAROLI, 8 ont une ascite chyleuse d'origine cirrhotique.

Cette différence importante semble provenir de deux faits : le nombre de cirrhoses beaucoup plus grand en France qu'aux Etats-Unis et l'orientation du service du Professeur CAROLI.

Cependant, si l'on considère le nombre d'ascites cirrhotiques banales, il est évident que celles qui deviennent chyleuses au cours de leur évolution sont peu nombreuses ; peut-être se rélèleraient-elles plus fréquentes si tous les liquides un peu troubles étaient étudiés systématiquement de façon précise.

Mécanisme de formation de l'ascite chyleuse chez le cirrhotique

Dans certains cas, il est évident : il existe un obstacle mécanique au niveau du canal thoracique :

- métastase ganglionnaire d'un adéno-cancer sur cirrhose, comme dans l'un et peut-être deux des cas du Professeur CAROLI.
- fibrose rétropancréatique secondaire à une pancréatite chronique. (BOURDON et coll.)

Mais il est beaucoup plus complexe et encore, en grande partie, hypothétique dans la majorité des cas.

.../...

1° Formation de l'ascite banale du cirrhotique

La circulation lymphatique du foie y joue un grand rôle, comme l'ont montré les expériences réalisées chez l'animal et les constatations anatomiques et radiologiques faites sur l'homme.

Lorsque le parenchyme hépatique est normal, le sang, arrivant de l'artère hépatique et de la veine porte au niveau des sinusoïdes, est pour une grande partie, drainé par les veines sus-hépatiques tandis qu'une petite quantité gagne l'espace péricapillaire de Disse, puis les vaisseaux lymphatiques avant de retrouver la circulation systémique par l'intermédiaire du canal thoracique. La lymphe ainsi formée est très riche en protides, les vaisseaux hépatiques étant les plus perméables du corps.

Dans un foie cirrhotique, l'obstacle post-sinusoïdal, entraîne une augmentation de la pression dans les capillaires sinusoïdes, un accroissement du passage plasmatique vers l'espace de Disse et par conséquent du flux lymphatique hépatofuge. Tant que ce supplément de lymphe n'est pas très élevée, son écoulement dans le circulation générale est possible par augmentation du débit du canal thoracique, mais quand cette surcharge devient trop importante les possibilités de la jonction lympho-veineuse du confluent de PIROGOFF sont dépassées, réalisant un véritable obstacle fonctionnel à l'écoulement de la lymphe. Il se produit alors une hypertension dans le canal thoracique avec dilatation des vaisseaux en amont et stagnation de la lymphe qui, au niveau de la capsule hépatique, va gagner la grande cavité péritonéale par transsudation. La présence dans la cavité abdominale de ce liquide riche en protéines y appelle, par simple pression oncotique, un afflux de liquide extra-cellulaire.

L'augmentation du flux lymphatique hépatique a été démontrée par BAGGENSTOSS, qui, en étudiant systématiquement les vaisseaux lymphatiques du hile du foie a trouvé constamment une

.../...

augmentation de leur nombre dans les cirrhoses avec les chiffres les plus élevés dans les cas s'accompagnant d'ascite.

La dilatation du canal thoracique et l'obstacle fonctionnel formé par la jonction lympho-veineuse sont mis en évidence de façon indiscutable par la lymphographie : l'augmentation de calibre, souvent importante, prédomine au niveau de la crosse où la colonne lipiodolée apparaît fragmentée (CORBEILLE et coll.). L'abouchement dans la veine sous-clavière gauche se fait par un mince défilé.

Ces images radiologiques ont été confirmées par les essais de cathétérisme du canal thoracique qui ont d'autre part mis en évidence l'hypertension de la lymphe et l'augmentation de son débit (LEGER et coll.)

2° Formation de l'ascite chyleuse du cirrhotique

Son mécanisme physiopathologique est encore inconnu, mais le Professeur CAROLI émet les hypothèses suivantes :

- L'hypertension portale, par son retentissement sur la circulation veineuse mésentérique, est responsable d'un accroissement de la production de lymphe dans ce territoire.
- Celui-ci, joint à l'augmentation de pression du canal thoracique, a pour conséquence une hypertension lymphatique entéromésentérique importante avec dilatation des vaisseaux et constitution d'un épanchement chyleux, soit par rupture, soit par transsudation.

La stase lymphatique mésentérique a pu être confirmée dans certains cas par l'examen anatomique montrant des ganglions lacunaires, des vaisseaux dilatés, des lymphangiectasies de la sous-séreuse intestinale.

Cependant, vu la rareté de l'ascite chyleuse chez le cirrhotique, le Professeur CAROLI évoque la possibilité de facteurs favorisants dont certains sont communs à tous les épanchements

.../...

chyleux : une fragilité lymphatique importante, une insuffisance de la circulation de suppléance et des anastomoses lympho-veineuses et enfin une hypertension portale particulièrement élevée.

Devant l'échec, dans l'ascite chyleuse des cirrhotiques, des thérapeutiques classiques, le drainage du canal thoracique peut être tenté. Plusieurs auteurs, dont DUMONT aux Etats-Unis et LEGER en France, ont par ce moyen obtenu, dans certains cas, des résultats sur le volume de l'ascite et sur l'hypertension portale et ses complications hémorragiques. Cependant, ce traitement ne peut être poursuivi que quelques jours et, les phénomènes pathologiques reprenant à son arrêt, il ne peut s'agir que d'une mesure palliative en attendant une anastomose porto-cave.

De toute façon, la transformation chyleuse de l'ascite du cirrhotique est de très mauvais pronostic, la mort survenant dans la grande majorité des cas, dans les mois suivants.

-:-:-:-:-:-:-:-:-:-:-:-

D'APRES BAGGENSTOSS

	Nombre de cas	Nombre moyen de vaisseaux
Sujet normal	100	34
Cirrhose sans ascite	14	46
Cirrhose avec ascite	45	56
alcoolique	26	52
Post-nécrotique	15	62
pigmentaire	2	50
cardiaque	2	63

Nombre de vaisseaux lymphatiques du hile du foie suivant les circonstances pathologiques.

CIRCULATION INTRA-HEPATIQUE DANS LE FOIE NORMAL

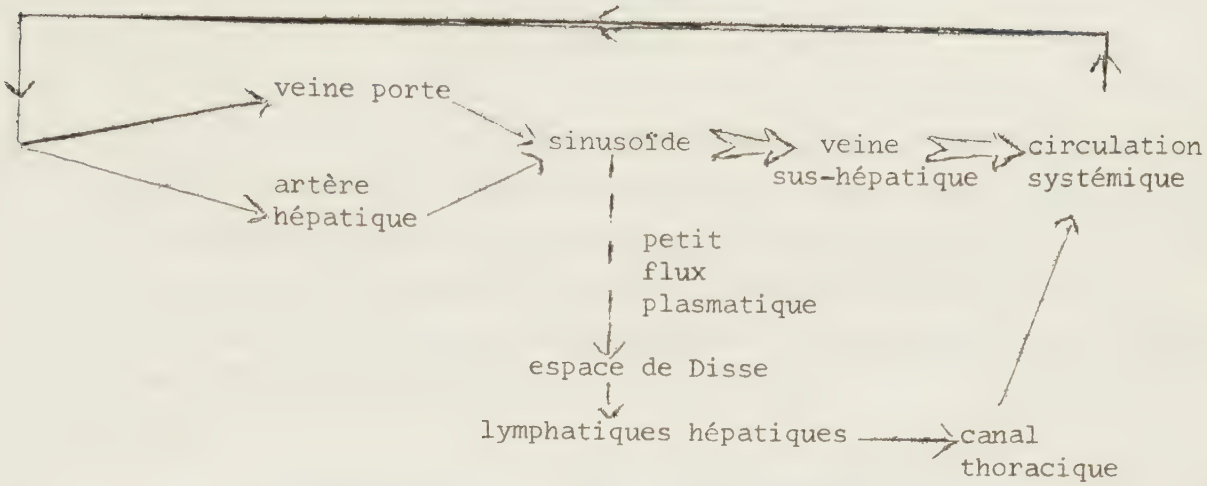

CIRCULATION HEPATIQUE DANS UN FOIE CIRRHOTIQUE

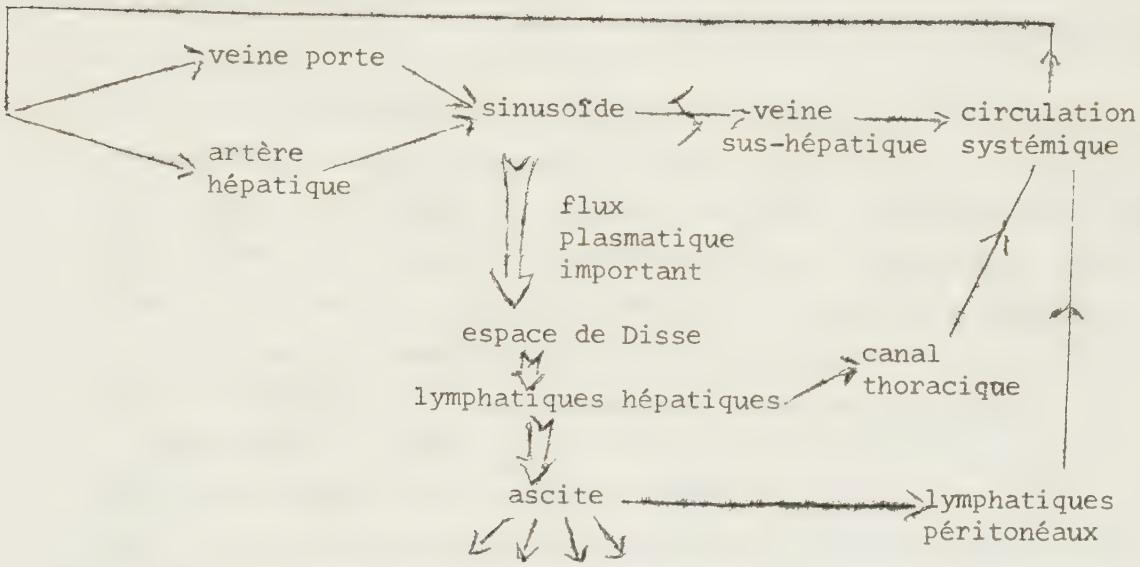

ASCITE CHYLEUSE ET PANCREATITE

Si la présence d'un petit épanchement péritonéal est assez fréquent au cours des pancréatites aigues, la constitution, au décours d'un tel épisode ou pendant l'évolution d'une pancréatite chronique, d'un épanchement récidivant et encore plus d'un épanchement chyleux est très rare.

Nous n'en avons relevé que sept cas publiés et parmi ce petit nombre, plusieurs mécanismes différents sont responsables de la production de l'ascite. La cause la plus souvent retrouvée (3 cas) est la compression des voies lymphatiques par un faux kyste du pancréas.

C'est CRANDELL qui rapporta le premier en 1953 une observation d'ascite chyleuse due à la compression par un faux kyste chez un malade aux antécédents de pancréatite aigue. Le blocage des voies lymphatiques s'accompagnait d'une dilatation des capillaires sous-séreux de l'intestin et du mésentère avec transsudation de chyle.

Dans l'observation de CAROLI de 1960, le blocage de la citerne, soupçonné sur les antécédents du malade, fut prouvé par la laparotomie ; en effet, l'injection locale de bleu Evans ne mettait en évidence aucun vaisseau lymphatique. Cependant les chylifères intestinaux n'étaient pas dilatés et une brèche péritonéale fut découverte dans la région sus-pubienne. Le mécanisme de formation de l'ascite fut donc ici complètement élucidé · il ne s'agissait pas d'une transsudation à travers des lymphatiques intestinaux distendus par la stase mais, par suite du blocage de la citerne de Pecquet, d'un reflux lymphatique sous-péritonéal envahissant la grande cavité par la brèche sus-pubienne.

.../...

La deuxième observation de CAROLI est également interessante car elle montre la possibilité de regression spontanée d'une ascite au cours des pancréatites et de blocage complet des voies lymphatiques sans ascite chyleuse. Chez un malade atteint de pancréatite chronique, découverte, au décours d'une crise douloureuse abdominale, d'une ascite chyleuse , un faux kyste est évoqué, mais l'ascite ayant regressé spontanément les explorations ne sont pas poussées. Quatre ans plus tard, alors que l'ascite n'a pas récidivé, le faux kyste est mis en évidence par l'artériographie coeliaque et une lymphographie montre un blocage complet au niveau de L1.

Les quatre autres observations d'ascite chyleuse dûe à une pancréatite relèvent toutes d'un mécanisme différent, mais possèdent un point commun : l'absence d'obstacle à la lymphographie.

Dans un cas (KELLEY et BUTT), le mécanisme invoqué, thrombose de la veine porte, ne fut pas démontré.

Par contre dans l'observation de BISMUTH et coll. il le fut par la lymphographie qui mit en évidence une effraction péritonéale de lipiodol au niveau du pancréas et la pancréatographie peropératoire qui montra une communication des canaux excréteurs et des lymphatiques pancréatiques. Les auteurs attribuent la formation de ces anastomoses à l'autolyse et la vasodilatation de la crise de pancréatite aigue et expliquent l'épanchement chyleux par la constitution au même moment et par le même mécanisme de communications lympho-péritonéales, cette hypothèse étant en accord avec l'image lymphographique.

Le malade de GAMBILL, éthylique ayant fait plusieurs épisodes douloureux abdominaux dont un avec amylasémie élevée présentait dans les mois suivants une ascite chyleuse.

.../...

La radiographie d'abdomen sans préparation ne montrait pas de calcification mais la laparotomie exploratrice découvrit une petite tumeur de la tête du pancréas obstruant les vaisseaux mésentériques ; l'analyse histologique montra qu'il s'agissait d'une pancréatite chronique. Il existait donc bien un obstacle lymphatique mais en dehors des limies de la lymphographie.

La malade d'EVANS, présentait, elle, plusieurs signes d'atteinte pancréatique : un diabète découvert depuis 10 ans lors de l'apparition de l'ascite, et des troubles du transit. A l'autopsie, on découvrit un petit pancréas fibreux et une fibrose extensive rétro-pancréatique englobant l'origine du tronc coeliaque, de l'artère mésentérique supérieure, les vaisseaux et ganglions lymphatiques satellites. Ici ce n'était donc pas le pancréas lui-même qui comprimait les lymphatiques mésentériques mais la fibrose péripancréatique qui accompagne la pancréatite chronique.

Cette dernière observation peut être rapprochée de celle de notre deuxième malade chez qui la vérification anatomique découvrit une importante fibrose prépancréatique. Cependant, il ne semble pas que cette fibrose soit réactionnelle à la pancréatite ; en effet celle-ci est peu importante et d'autre part dans ce cas la sclérose est habituellement rétro-pancréatique. Chez notre malade, la fibrose paraît donc secondaire à la gastrectomie. Il reste à savoir si il s'agit là de la cause de l'ascite chyleuse ; l'importance et la situation de ces adhérences fibreuses sont en faveur de cette étiologie, mais deux faits sont un peu étonnants :

- l'absence de toute dilatation lymphatique intestinnale ou mésentérique, mais l'existence d'une brèche importante sur un chylifère non mise en évidence peut l'expliquer.
- l'intégrité de l'artère mésentérique supérieure traversant cette fibrose alors que les deux autres artères digestives

.../...

et l'aorte sous-jacente sont thrombosées. A ce sujet, on peut se demander si la thrombose aortique n'est pas une conséquence des artériographies ; il est en effet troublant de constater qu'au-dessus du niveau des cathéters, la paroi aortique est absolument intacte.

Ces observations soulignent, la necessité devant une ascite chyleuse inexpliquée, d'explorer la région pancréatique derrière laquelle prend naissance le canal thoracique et où chemine le pédicule mésentérique supérieur dont les lymphatiques drainent l'intestin grêle.

-:-:-:-:-:-:-:-:-:-:-:-:-:-:-

ASCITE CHYLEUSE ET ENTEROPATHIE AVEC PERTE DE PROTEINES

Les entéropathies avec perte de protéines décrites par GORDON et SCHWARTZ relèvent d'étiologies diverses et nous ne parlerons ici que de celles qui traduisent une atteinte du système lymphatique.

Caractèrisées cliniquement par des oedèmes, des épanchements séreux, de la diarrhée, des signes de carence calcique, leur syndrome biologique traduit une déperdition de chyle :

- hypoprotidémie importante avec hypoalbuminémie
- hypolipidémie, hypocholestérolémie
- hypocalcémie avec hypocalciurie
- lymphopénie relative et absolue.

L'étude du métabolisme intestinal montre une fuite importante de protéines et de calcium tandis que l'absorption des sucres est normale ce qui confirme l'intégrité de la muqueuse intestinale.

L'atteinte du système lymphatique peut être mise en évidence par la laparoscopie qui montre sur la séreuse du grêle des vaisseaux lymphatiques dilatés, de calibre important, blanc nacré, tortueux. Cette dilatation est confirmée par la biopsie du grêle dont l'examen histologique révèle une "lymphangiectasie intestinale" : dilatations lymphatiques au niveau de l'extrémité des villosités pouvant s'étendre jusqu'à la sous-muqueuse, tandis que la muqueuse est normale.

La fuite lymphatique serait dûe soit à l'ouverture de ces lymphatiques dilatés dans la lumière intestinale, soit à la trans-

.../...

sudation de chyle à travers leur paroi.

L'association à une ascite chyleuse est assez fréquente (17 cas sur 40 pour WALDMANN), la rupture des lymphatiques dilatés ou la transsudation à travers leur paroi se faisant alors également vers la grande cavité péritonéale.

Les lymphangiectasies intestinales reconnaissent deux grandes catégories de causes :

- elles peuvent être primitives et correspondre à une anomalie congénitale du système lymphatique.
- ou secondaires à un obstacle à l'écoulement du chyle avec dilatation des lymphatiques en amont.

Ainsi, ont été décrits à l'origine du syndrome :

- des péricardites constrictives (PETRESEN, PLEUTH WIKILSON), dans ce cas la surcharge des lymphatiques intestinaux est une conséquence de l'hyperpression veineuse qui freine l'écoulement de la lymphe et augmente sa formation à partir des capillaires veineux.
- des lésions du mésentère : tumeurs de la racine (VESIN), mésentérite rétractile (SOERGEL).
- des affections pancréatiques (ROBERTI, WALDMANN),
- des adénopathies scléreuses et fibreuses du mésentère (Mc DONAGH, WALDMANN),
- des sténoses ou aplasie du canal thoracique (VESIN).

Enfin, l'étiologie exacte peut rester inconnue (CAROLI).

Les deux syndromes ascite chyleuse et entéropathie avec lymphangiectasies intestinales peuvent donc être deux expressions différentes, isolées ou associées d'un même désordre lymphatique.

-:-:-:-:-:-:-:-:-:-:-:-:-:

CONCLUSION

Les ascites chyleuses sont dûes à l'irruption de chyle dans la grande cavité péritonéale lors de l'arrêt de la circulation lymphatique au niveau du canal thoracique ou d'un des gros troncs de drainage intestinal.

Le liquide obtenu par ponction, d'aspect blanc laiteux, contient de nombreux lymphocytes, une quantité importante de protides et de lipides, principalement de triglycérides, ce qui permet de le distinguer des liquides chyliformes dont l'origine n'est pas lymphatique.

Nous avons observé deux cas d'ascite chyleuse :

- La première chez un homme de 62 ans dont la lymphographie montrait un blocage de la citerne de Pecquet. L'intervention chirurgicale montra qu'il s'agissait d'un histiocytosarcome.

- La seconde chez un homme de 50 ans. Malgré de nombreuses explorations, la cause exacte de cette ascite chyleuse ne fut jamais mise en évidence. Les importantes adhérences pré-pancréatiques découvertes à l'autopsie étaient vraisemblablement responsables de l'ascite, mais aucune preuve formelle ne permit de l'affirmer.

A propos de ces observations, nous avons repris le problème d'ensemble posé par les ascites chyleuses.

L'enquête étiologique de l'atteinte lymphatique (compression, rupture) peut être simple et déboucher sur un diagnostic et une thérapeutique précis ; mais dans de nombreux cas des examens multiples sont nécessaires pour approcher l'étiologie qui peut n'être

.../...

affirmée que lors de la vérification anatomique.

Au cours de ce bilan, la lymphographie est un examen capital : elle permet dans la grande majorité des cas, de situer le niveau de la lésion et parfois de faire le diagnostic de sa nature (rupture du canal thoracique, anomalie ganglionnaire).

Les ascites chyleuses traumatiques, très rares, sont dûes le plus souvent à un embrochage du canal thoracique par un fragment d'une vertèbre fracturée ou à une blessure chirurgicale.

Le chylopéritoine aigu, très rare également, se présente comme une urgence abdominale et n'est reconnu qu'à l'intervention. Sa bénignité le différencie des ascites chyleuses chroniques dont le pronostic est souvent celui d'une affection néoplasique.

En effet, dans la grande majorité des cas, des tumeurs malignes, ganglionnaires le plus souvent, sont responsables des épanchements chroniques. Parmi les étiologies bénignes, deux sont particulièrement intéressantes :

- La cirrhose du foie où l'ascite peut être dûe à une hypertension portale particulièrement importante, est de très mauvais pronostic.
- Les pancréatites aux mécanismes d'action multiples et où le trouble peut siéger sur les vaisseaux mésentériques, échappant à la lymphographie.

Enfin, une ascite chyleuse chronique peut s'associer à une entéropathie avec perte de protéines, ces deux symptômes révèlant alors un même trouble : l'hyperpression lymphatique mésentérique avec effraction à la fois dans la lumière intestinale et dans la grande cavité péritonéale.

.../...

En conclusion, les ascites chyleuses posent encore de nombreux problèmes ; en effet, si dans certains cas l'étiologie est précise, la pathogénie connue et le traitement bien défini, dans d'autres, la cause reste obscure, le mécanisme de formation de l'ascite incomplètement élucidé et le traitement purement symptomatique.

-:-:-:-:-:-:-:-:-:-:-:-:

BIBLIOGRAPHIE

---

1 - ALIVISATOS C. N. - La chirurgie de la crosse du canal thoracique dans l'hypertension portale et ses complications - JOUR. FRANC. GASTR. ENT. 1976 MASSON ED.

2 - ARNULF M. G. et BOELY C. - Physiopathologie des lymphatiques et du canal thoracique : aspect, fonctionnement, moyens d'étude des lymphatiques normaux et pathologiques - PRESSE MED.69-1961 p.2381

3 - ARVAY N. - Circulation lymphatique normale et pathologique - ANGEIOLOGIE 15-1963 p.35

4 - ARVAY N. et PICARD J.D. - Etude lymphographique des ascites chyleuses et du chylothorax - ARCH. MAL.APP.DIG. 53-1964 p,793

5 - BAGGENSTOSS A.H.- La circulation lymphatique du foie dans les cirrhoses - JOUR.FRANC. GASTR.ENT. 1967 MASSON ED.

6 - BAGGENSTOSS A.H. et CAIN J.C. - Further studies on the lymphatic vessels at the hilus of the liver of man : their reletion to ascites -PROC.MAYO. CLINIC 32-1957 p. 615

7 - BERGEON A. et DALBIGNAT Y. - Ascite lactescente lymphosarcomateuse GAZ.MED.FR. 59-1952 p.1029

8 - BISMUTH V., DESPREY-CURELY J.P., BOURDON R. et LAMBLING A. Ascites chyleuses non tumorales ; intérêt de la lymphographie ANN.RADIOL. 6-1963 p. 817

9 - BLALOCKA., ROBINSON C.S., CUNNINGHAM R. S. and GRAY M.E. Experimental studies on lymphatic blockage - ARCH. SURG 34-1937 p. 1049

10 - BOURDON R., BISMUTH V et DESPREZ-CURELY J.P. - Les ascites chyleuses de l'adulte- Apport de la lymphographie -JOUR.RADIOL. ELECTROL. 45-1964 p.413

11 - BRAGARD M., PARAF A. et CAROLI J. - A propos d'un cas d'ascite chyleuse de l'adulte secondaire à une pancréatite chronique REV.MED.CHIR.MAL.FOIE 36-1961 p. 195

12 - CAMIEL M. - Chylous ascites with lymphographic demonstration of lymph leakage into the péritoneal cavity -GASTROENTEROLY 47-1964 p;188

13 - CARAYON A., BLANC J.F. et BOURREL P. - Les ruptures du canal thoracique sous-diaphragmatique par contusion de l'abdomen JOURN.CHIR. (Paris) 86-1963 p. 177

.../...

14 - CAROLI J., OUAHNICH M. et TAYOT A. propos d'un cas d'ascite chyleuse avec lymphangiectasie intestinale RE.MED. CHIR. MAL. FOIE. 42-1967 p.31

15 - CAROLI J. et OUAHNICH M. - Ascite chyleuse du cirrhotique REV.MED.CHIR.MAL.FOIE 44-1969 p. 99

16 - CORBELLE G., PREMONT M., PATEL J.C., CHAHVERDIANI H. et LEGER L. L'opacification du canal thoracique par lymphographie chez le cirrhotique - PRESSE MED. 71-1963 p. 1533

17 - CORNET A. et FONTAINE J.L. - Sur un cas d'ascite cirrhotique lactescente - PRESSE THERM. CLIMAT. 98-1961 p.L8

18 - CRANDELL W., STREECK G. and Mc EVOY C.D. - chylous ascites du to a pancréatic pseudocyst - SURGERY 34-1953 p.111

19 - CUNNINGHAM A.A. - Congenital multilocular mesenteric cyst with chylous ascite - PROC.ROY.SOC.MED. 56-1963 p.295

20 - DEBRAY C., PAOLAGGI J.A. et MUGNIER B. - Etude laparoscopique des lymphatiques de l'intestin grêle -JOURN.FRANC.GASTR.ENT. 1967 MASSON ED.

21 - DESPREZ-CURELY J.P., BISMUTH V. et BOURDON R. - Etude radiologique des lymphatiques du grêle - JOURN.FRANC.GASTR.ENT. 1967 MASSON ED.

22 - DUBOIS F., RAYNAL M., GRODEMANGE TESTART J. et PELISSIER E. Chylopéritoine par rupture traumatique du canal thoracique - Intérêt de la lymphographie - ARCH.MAL.APP.DIG. 56-1967 p.69

23 - DUMONT A.E. - Significence of excess lymph in thoracic duct in patients with hepatic cirrhosis - AMER.J.SURG. 112-1966 p. 401

24 - DUMONT A.E. and MULHOLLAND J.M. - Changes in thoracic duct chyle effected by the pancréas - SURG.FORUM. 10-1959 P.243

25 - DUMONT A. E. and MULHOLLAND J.M. - Alteration in thoracic duct lymph flow in hepatic cirrhosis - AMER. SURG. 156-1962 p;668

26 - EVANS H. W. - Painless chronic pancreatitis, chyloascites and chylothorax : report of a case - AMER. JOURN.MED.SCI 240-1960 p. 494

27 - EVEN - Pleurésies, péricardites et ascites chyleuses -FRANCE MED. 26-1963 p. 341

28 - FEROLDI J. - Figuration histologique des lymphatiques intahépatiques dans les cirrhoses - JOURN.FRANC.GASTR.ENT. 1967 MASSON

29 - GAMBILL E.E., WALTERS W. and SCANLON - Reccurent chylous ascites, chronic pancreatitis and subacute peritonitis - AMER.J.MED. 28-1960 p.668

.../...

30 - GOFFRINI P. - Circulation lymphatique lors des blocages néoplasiques dans ganglions lymphatiques - PRESSE MED. 70-1962 p.2751

31 - GRASSET R. - Renseignements fournis par l'étude radiologique des voies lymphatiques dans les ascites chyleuses et chyliformes MEM C.E.S. EL.RAD. Paris 1963 n°19

32 - HOFFMANN W. - Collective review : free chyle in acute abdomen : so called chyle perotinitis - IN SURG.GYN.OBST.INTERNAT. ABSTR. SURG. 98-1954 p;209

33 - HOLMANN H., NICKEL W.F. and SLEISINGER M.H. - Hypoproteinemia antedating lesions and possibly due excessive serum protein loss into the intestin - AMER.J.MED. 27-1959 p. 963

34 - JACKSON R. - Chylous ascites - CAN.MED.ASS.JOURNAL 68-1953 p.490

35 - JDANOV D.A. - Anatomie du canal thoracique et des principaux collecteurs lymphatiques du tronc chez l'homme - ACTA ANAT. (Basel) 37-1959 p.20

36 - JOUSSET A. - Des humeurs opalescentes de l'organisme - THESE Paris 1901

37 - KATO E. and TSUCHIYA M. - Ascites formation and change in the microcirculation in the liver - JAP.CIRC. J. 28-1964 p.41

38 - KELLEY M.L. and BUTT H.R. - Chylous ascites : an analysis of its etiology - GASTROENTEROLOGY 39-1960 P;161

39 - KRIZEK T.J. and DAVIS J.H. - Acute chylous peritonitis - ARCH. SURG. 91-1965 P. 253

40 - LAFUE G. -Contribution à l'étude des ascites chyliformes - THESE MED. Toulouse 1955

41 - LANGUMIER J.F. - Technique de la lymphographie - Résultats dans l'exploration d'une ascite chyleuse - MEM. C.E.S. EL.RAD. Paris 1963

42 - LECONTE R. -Histo-pathologie du système lymphatique - GAZ.MED. FRANCE 68-1961 p. 1793

43 - LEGER L., PREMONT M. et DEVISSAGNET P. - Le drainage du canal thoracique dans les cirrhose ascitiques, étude du débit lymphatique - PRESSE MED. 70-1962 p.1963

44 - LEGER L. et LAGNEAU P. - Drainage du canal thoracique dans les cirrhose du foie - JOURN.FRANC.GASTR.ENT. 1957 MASSON ED.

45 - LERRICK A. and AUFSES A.H. - Spontaneous chylous peritonitis ANN. SURG. 142 -1955 p.124

46 - LEVERING J.W. - Traumatic chylous ascites : case report - AMER.J. SURG. 65-1944 p.434

.../...

47 - LINDENBAUM J. and al.- Chylous ascites and the néphrotic syndrom- Reports of a case associated with renal vein thrombosis - AMER. J MED. 44 - 1968 p.830

48 - MACKMANN S. and al. - Chylous ascites associated with malrotation of the intestin - AMER.J.SURG. 113-1967 P. 282

49 - MANDART G. - Les épanchements chyleux : présentation d'une observation et revue de la littérature - ACTA CLIN.BELG. 21-1966 p.LLO

50 - MAC CARTHY J.J. and ORGAN C.A. - Chylopéritoneum - ARCH.SURG. 77 -1958 p. 421

51 - MAC DERNOTT W.V. - Portal hypertension secondary to pancreatic disease - ANN.SURG. 152-1960 P.147

52 - MAC DONNAGH, GEFT B.,PYUN K. and ARIAS I.M. - Hypoproteinemia, chylous ascites, steatorrhea and protein-loosing enteropathie due to chronic inflammatory obstruction of major intestinal lymph vessels - GASTRENTEROLOGY 48-1965 p.642

53 - MARTISON E.J. - Acute chylous peritonitis - MINNESOTA MED. 45-1962 p.707

54 - NIX J.T., ALBERT M., DUGAS J.E. and WENDT D.L. - Chylothorax and chylous ascites : a study of 302 selcted cases - AMER.J.GASTRO. ENT.28-1957 p. 40

55 - ORLFF M.J. and al. - Experimental ascites. The effect of external drainage of thoracic duct on ascite and hepatic hemodynamic - ARCH. SURG. 93-1966 p. 119

56 - OUAHNICH M., GOMELINSKI D.,SCOTTO J. and CAROLI J. - Les ascites chyleuses - Rapport de 16 cas - JOURN.FRANC.GASTR.ENT. 1967 MASSON ED.

57 - PALKEN M. and WELLER R. W. - Chylothorac ans chyloperitoneum - Report of case after embolism of left subclavian vein with thoratic duct obstruction - J.A.M.A. 47-1951 p.566

58 - PARAF A. et LEWI J. - Ascite laiteuse et tumeur rétropéritonéale - REV.MED.CHIR.MAL.FOIE. 30-1955 p. 57

59 - PETERSEN V.P. and HASTRUP J. - Protein-loosing enteropathy in constrictive pericarditis - ACTA MED.SCAND. 173-1963 p.401

60 - PLANCHUM., TETE R. et GRILLOT A. - Les ascites lasctescentes - Considérations à propos d'un cas - J.MED.LYON 43-1962 p. 1231

61 - POMMERANTZ M. and WALDMANN T.A. - Systemic lymphatic abnormalities associated with gastrointestinal protein loss secondary to intestinal lymphangiectasia - GASTROENTEROLOGY 45-1963 p.401

.../...

62 - PRATT J.H. and MAC CREADY F.J. - Multiple polyps, mutiole intussusception and chylous ascites - Report of an anusal case SURG. CL.NORTH AM. 29-1949 p.1209

63 - RAVITCH M. - Chylous effusion, chylothorax, chylous ascites MED. TIMES 95-1967 p. 1223

64 - ROBERTI A., VESINP., MILHAUD D. G. et VIGNIE R. - Blocage lymphatique - Ascite chyleuse et entéropathie avec perte de protéines et de calcium - ARCH.MAL.APP.DIG. 54-1965 p.91

65 - ROUILLER C. et NICOLESCU P. - L'espace péricapillaire de Disse JOURN.FRAN.GASTR.ENT. 1967 MASSON ED.

66 - ROUVIERE - Anatomie des lymphatiques de l'homme - MASSON ED.

67 - RUSZNYAK M., FOLDI M. et SZABO G. Physiologie et pathologie de la circulation lymphatique - MINERVA MEDICA. ED. BUDAPEST 1964 p.720

68 - SARLES J. C. - La lymphographie dans les pancréatites chroniques JOUR.FRANC.GASTR.ENT. 1965 MASSON ED.

69 - SCHMIDT E. H. and WHITEHEAD R.P. - Recurrent ascites as an anusal complication of chronic pancreatitis - J.A.M.A. 180-1962 p. 533

70 - SERVELLE M. - Pathologie du canal thoracique (17 observations) ARCH.MAL. COEUR 56-1963 p. 1

71 - SHIEBER W. - Lymphographic demonstration of thoracic duct dilatation in portal cirrhosis - SURGERY 57-1965 p. 522

72 - STORMO A.C., ANASTASI G. W., WERTHEIMER H.M., ALBOUS S.T. and ROGERS C.E. - Traumatic chylous ascites - ARCH.SURG. 92-1966 p.115

73 - STROLE W.E., CLARK W. H. and ISSELBACHER K. J. - Progressive arterial occlusive disease - NEW ENGL.J.MED 276-1967 p.195

74 - SZABO G. - La distribution des vaisseaux lymphatiques du foie JOURN.FRANC.GASTR.ENT. 1967 MASSON ED.

75 - TEXIER J.L. - Les réticulosarcomes du système lymphoïde, essai de classification histocytologique et clinique - à propos de 110 cas - THESE PARIS 1969

76 - TSAMOURIS E. - Chylopéritoine aigu- Rapport d'un cas, revue de la littérature et classification - J. CHIR. (Paris) 85-1963 p. 179

77 - VAN PERNIS R. A. - Varations of the thoracis duct- SURGERY 26-1949 p. 806

.../...

78 - VESIN P., ROBERTI A., MILHAUD G., DESBUQUOIS G. et VIGNIE R. Entéropathie avec perte de protéines et de calcium due à une fistule lymphatico-duodénale - ARCH.MAL.APP.DIG. 54-1965 p.97

79 - VESIN P. et CATTAN D. - Les entéropathies avec perte de protéines d'origine lymphatique - REVUE DU PRAT. 21 mai 1967 p.2183

80 - VIGNIE R., ROBERTI A., et VESIN P. - Etude du système lymphatique dans les affections de l'intestin grêle - JOURN.FRANC. GASTR.ENT. 1967 MASSON ED.

81 - WALDMANN T.A. - Protein-loosing entéropathy - GASTROENTEROLOGY 50-1966 p.422

82 - WALKER J.C. - Acute chylous peritonitis -LANCET 270-1956 p.83

83 - WECHSLER - Etude de 18 observations d'ascites chyleuses -Mise au point et commentaires - THESE PARIS 1967

84 - WERNER B. - The biochemical composition of the thuman thoracic duct lymph - ACTA CHIR. SCAND. 132-1966 p.63

85 - WREN H. and LUCAS J. - Acute chyloperitoneum : case report - J. LOUISIANA MED.SOC. 113-1961 P. 69

-:-:-:-:-:-:-:-:-:-:-:-